

Χειρουργικά Αίτια Νεογνικού Ίκτερου. Διάγνωση και αντιμετώπιση

Μιχαήλ Ε. Σούτης

Χειρουργός “Παιδων”, Νοσοκομείο - Μαιευτήριο «Έλενα Βενιζέλου», Αθήνα

Αλληλογραφία: Αλεβιζάτου 7, ΤΚ 15669 Παπάγου Αττικής
Τηλ: 2106520456, Κιν.: 6977342139
Fax: 2107750400
E-mail: qcz-ms@hol.gr

Περίληψη

Ο νεογνικός ίκτερος αποτελεί σημαντικό κλινικό πρόβλημα, οφείλεται σε μειωμένη έκκριση χολής και έχει ποικίλη αιτιολογία. Οι κλινικές εκδηλώσεις είναι αποτέλεσμα της συσσώρευσης χολερυθρίνης στο αίμα, που οδηγεί σε ικτερική χροιά του δέρματος, αργιλώδη κόπρανα και υπέρχρωση των ούρων. Τα αίτια είναι ποικίλα και κυμαίνονται από τον φυσιολογικό ίκτερο των νεογνών μέχρι την πλήρη απόφραξη των χοληφόρων πόρων που συνοδεύει την χολική ατρησία. Στα παθολογικά αίτια τα οποία είναι και τα συνηθέστερα, περιλαμβάνονται βακτηριακές και ιογενείς λοιμώξεις, μεταβολικές και τοξικές επιδράσεις, γενετικοί και αγγειακοί παράγοντες, καθώς και αιμολυτικές νόσοι. Οι χειρουργικές αιτίες, του νεογνικού ίκτερου είναι σπανιότερες και αφορούν πρωτίστως την ατρησία των χοληφόρων και δευτερευόντως την συγγενή κύστη του χοληδόχου πόρου. Αλλα πολύ σπανιότερα αίτια χειρουργικής σημασίας είναι η συγγενής υποπλασία των χοληφόρων (σύνδρομο Alagille), η αυτόματη διάτρηση των χοληφόρων πόρων (χολικός ασκίτης) και το σύνδρομο πηκτης χολής. Στην παρούσα μελέτη γίνεται ανάλυση της αιτιολογίας, της κλινικής εικόνας, καθώς και των μεθόδων διάγνωσης και θεραπείας των δύο συχνότερων χειρουργικών αιτιών νεογνικού ίκτερου, δηλαδή της ατρησίας των εξωηπατικών χοληφόρων και της κύστης του χοληδόχου πόρου.

Λέξεις κλειδιά: ίκτερος, νεογνά, ατρησία χοληφόρων, κύστη χοληδόχου πόρου

Ατρησία Χοληφόρων Εισαγωγή

Η ατρησία των χοληφόρων αποτελεί άγνωστης αιτιολογίας εξελικτική αποφρακτική νόσο των εξω- και ενδοηπατικών χοληφόρων πόρων η οποία

προκαλεί νεογνικό ίκτερο. Η απόφραξη οδηγεί σταδιακά σε κίρρωση, ηπατική ανεπάρκεια και θάνατο εφάσον δεν αντιμετωπισθεί χειρουργικά. Η

ατρησία των χοληφόρων παραμένει και σήμερα η συχνότερη αιτία μεταμόσχευσης ήπατος σε παιδιά στον Δυτικό κόσμο.¹

Είναι σπάνια νόσος, η οποία εμφανίζεται με μεγαλύτερη συχνότητα στην Ιαπωνία την Κίνα και την Νότια Ασία (1σε 9600 γεννήσεις).² Στην Γαλλία η συχνότητα είναι 1σε 19500 γεννήσεις ζώντων³, στην Αγγλία και Ιρλανδία 1 σε 16700,⁽⁴⁾ και στην Σουηδία και τις ΗΠΑ 1σε 14000^(5,6). Η μεγαλύτερη συχνότητα παγκοσμίως έχει καταγραφεί στη Γαλλική Πολυνησία.² Από πλευράς φύλου υπάρχει σαφής υπεροχή των θηλέων έναντι των αρρένων (1:0,64).⁷ Σε ποσοστό 10% περίπου των πασχόντων (~ 3% στην Ιαπωνία)² συνυπάρχουν και άλλες συγγενείς ανωμαλίες και κυρίως το σύνδρομο BASM (Biliary Atresia Splenic Malformation), γνωστό παλαιότερα σαν σύνδρομο πολυσπληνίας.¹

Ιστορική Αναδρομή

Η πρώτη αναφορά της νόσου ως ξεχωριστής κλινικής οντότητας ανάγεται στον J. Thomson από το Εδιμβούργο το 1891⁸, ο οποίος περιέγραψε την κλινική εικόνα και τα νεκροτομικά ευρήματα 49 ασθενών με συγγενή απόφραξη των χοληφόρων. Το 1916 ο Holmes, περιέγραψε τον «διορθώσιμο» και τον «μη διορθώσιμο τύπο», ανασκοπώντας όλες τις μέχρι τότε δημοσιευμένες περιπτώσεις⁹ και πρόβλεψε την χρησιμότητα της ηπατικοηστιδοστομίας στον διορθώσιμο τύπο, την οποία εξετέλεσαν με επιτυχία ο Ladd το 1928¹⁰ και ο Gross το 1940.¹¹ Για την πλειονότητα των περιπτώσεων που αφορούσαν τον «μη διορθώσιμο» τύπο επιχειρήθηκαν διάφορες τεχνικές ανακούφισης της χολικής απόφραξης χωρίς ουσιαστικό αποτέλεσμα. Μετά πάροδο 30 ετών από την επιτυχή επέμβαση του Ladd, ο Kasai στην Ιαπωνία δημοσίευσε την γνωστή σήμερα ομώνυμη τεχνική, ανοίγοντας έτσι τον δρόμο για την χειρουργική θεραπεία του «μη διορθώσιμου» τύπου ατρησίας.¹² Δυστυχώς η μέθοδος άργησε να γίνει ευρύτερα γνωστή επειδή η δημοσίευση έγινε στα Ιαπωνικά, και μόνο μετά την δημοσίευση της στην αγγλόφωνη βιβλιογραφία δέκα χρόνια αργότερα άρχισε να εφαρμόζεται σε όλο τον κόσμο.¹³ Παράλληλα το 1963 ο T. Starzl από το Σικάγο¹⁴ εξετέλεσε την πρώτη ηπατική μεταμόσχευση ανοίγοντας νέους δρόμους για την ριζική θεραπεία της νόσου. Παρ' όλες τις σημαντικές προόδους στην αντιμετώπιση της νόσου η εγχείρηση Kasai παραμένει και σήμερα η επέμβαση εκλογής και πλέον του 90% των πασχόντων υποβάλλονται σε αυτήν.¹⁵

Αιτιολογία- Παθογένεια

Παρά τις μεγάλες προόδους και την εντατική έρευνα η αιτιολογία της νόσου παραμένει άγνωστη. Στην βιβλιογραφία αναφέρονται δύο βασικές παραλλαγές: η συνδρομική μορφή ή εμβρυϊκός τύπος (10-20%), που συνοδεύεται από άλλες συγγενείς ανωμαλίες, όπως αγενεσία της κάτω κοιλίας, προδωδεκαδακτυλική θέση της πυλαίας, ανωμαλία στροφής και καθήλωσης του εντέρου, αναστροφή σπλάγχχνων, καρδιαγγειακές ανωμαλίες και πολυσπληνία (σύνδρομο BASM).^{1,16} Ο τύπος αυτός πιθανόν να οφείλεται στην επίδραση κάποιου παράγοντα κατά την διαφοροποίηση του ηπατικού εκκολπώματος από το πρόσθιο έντερο του εμβρύου, όπως ο μητρικός διαβήτης.¹⁷ Η μη συνδρομική μορφή ή περιγεννητικός τύπος, πιθανώς εμφανίζεται αργότερα κατά την εμβρυογένεση, ακολουθώντας διαφορετική κλινική εξέλιξη με χαρακτηριστικό την προοδευτική απόφραξη των πόρων.

Οι κατά καιρούς προταθέντες αιτιολογικοί μηχανισμοί, όπως η ενδομήτρια ή περιγεννητική επίδραση ιών, οι γενετικές μεταλλάξεις, ανώμαλη ανάπτυξη των πόρων, αγγειακή ή μεταβολική επίδραση στο αναπτυσσόμενο χοληφόρο δένδρο, η ανώμαλη χοληδοχοπαγκρεατική συμβολή και η ανοσολογικά εκλυόμενη φλεγμονή δεν μπορούν να εξηγήσουν πλήρως την αιτιολογία και παθογένεια της νόσου. Από τους ιούς έχουν ενοχοποιηθεί ο ρεοϊός τύπου 3, ο ροταϊός, ο κυτταρομεγαλοϊός και ο ιός Epstein-Barr. Η νόσος γενικά δεν θεωρείται κληρονομικού χαρακτήρα, παρά το γεγονός ότι γενετικές μεταλλάξεις μπορεί να οδηγήσουν σε ανώμαλη μορφογένεση των χοληφόρων κυρίως στην συνδρομική μορφή.¹⁸ Στην μη συνδρομική μορφή υπάρχει συσχέτιση της ατρησίας με το σύστημα HLA. Υπάρχει μεγαλύτερη συχνότητα του HLA-B12, A9-B5 και A28-B5, πράγμα που σημαίνει ότι πιθανόν διάφοροι ανοσολογικοί παράγοντες ενέχονται στην αιτιολογία της νόσου.¹⁹

Το μοναδικό πειραματικό μοντέλο που μοιάζει περισσότερο με την ατρησία προτάθηκε από τους Petersen et al²⁰, όπου η φλεγμονή του ήπατος νεογνών ποντικών με ροταϊό προκαλεί χολόσταση με κλινική εικόνα και ιστολογικά ευρήματα παρόμοια με αυτά της ατρησίας των νεογνών.

Οι τυπικές παθολογοανατομικές αλλοιώσεις της νόσου εντοπίζονται στις πύλες του ήπατος και περιλαμβάνουν διάφορου βαθμού φλεγμονώδη αντίδραση που μπορεί να προκαλέσει προοδευτική καταστροφή των πόρων. Τα υπολείμματα των αποφραχθέντων πόρων εμφανίζουν χρόνια φλεγμονή.

Μικροσκοπικά μπορεί να ανιχνευθούν πόροι διάφορης διαμέτρου στις πύλες μερικοί από τους οποίους είναι παραμορφωμένοι λόγω φλεγμονής. Οι πόροι αυτοί λειτουργούν σαν αγωγοί ροής χολής και μετατρέπονται σε εσωτερικά χοληφόρα συρίγγια στις πύλες μερικούς μήνες μετά από επιτυχή επέμβαση πυλοεντεροστομίας. Η ύπαρξη των πόρων αυτών αποτελεί σημαντικό παράγοντα για την επιτυχία της επέμβασης.²¹

Άλλα ιστολογικά ευρήματα χαρακτηριστικά της νόσου αποτελούν η χολόσταση, η παραμόρφωση των ηπατοκυττάρων, οι εστιακές νεκρώσεις, η ανάπτυξη γιγαντοκυττάρων καθώς και οι ενδολοβιακές νεκρώσεις. Οι αλλοιώσεις αυτές παρατηρούνται και στην νεογνική ηπατίτιδα, όμως παθογνωμονικός για ατρησία θεωρείται ο συνδυασμός πυλαίας ίνωσης και αναγεννητικότητας των πόρων.²¹ και αφορούν συνολικά το ηπατικό παρέγχυμα καθώς και το εξωηπατικό χοληφόρο δένδρο.²²

Μακροσκοπικά το ήπαρ είναι διογκωμένο, σκληρό και έχει πράσινη χροιά λόγω της χολόστασης.

Η χοληδόχος κύστη είναι συνήθως ρικνή και περιέχει βλέννα (λευκή χολή), ή είναι τελείως άτρητη.

Τύποι ατρησίας

Με βάση την μακροσκοπική εικόνα και τα ευρήματα της διεγχειρητικής χολαγγειογραφίας η ατρησία των χοληφόρων διαίρεται σε 3 κύριους τύπους. Ο τύπος I αφορά την ατρησία του χοληδόχου πόρου, ο τύπος II την ατρησία στο ύψος του κοινού ηπατικού πόρου και ο τύπος III την ατρησία των πυλών του ήπατος και είναι ο συχνότερος. Ο τύπος II υποδιαιρείται σε Πα στον οποίο υπάρχει απόφραξη του κοινού ηπατικού και σε Πβ όπου η ατρησία αφορά τον χοληδόχο, ηπατικό και κυστικό πόρο, χωρίς συμμετοχή της χοληδόχου κύστεως (σχήμα 1). Ο τύπος I αντιστοιχεί στον λεγόμενο «διορθώσιμο» τύπο και απαντάται σε ποσοστό 5% των περιπτώσεων, ενώ ο τύπος III ή «μή διορθώσιμος» απαντάται σε ποσοστό άνω του 90%.²³

Κλινική Εικόνα

Τα κύρια συμπτώματα της ατρησίας περιλαμβάνουν ίκτερο, αργιλώδη κόπρανα και ηπατομεγαλία. Ο ίκτερος μπορεί να ακολουθεί τον συνήθη νεογνικό σε μερικούς ασθενείς ή να εμφανισθεί μετά από μερικές ημέρες. Τα νεογνά αυτά εμφανίζουν σε ποσοστό 40% περίπου φυσιολογική αποβολή μηκωνίου, ενώ τα κόπρανα έχουν κίτρινο χρώμα στο 60% περίπου των περιπτώσεων.^{24,25} Επίσης υπάρ-

χει υπέρχρωση των ούρων. Αρχικά η ανάπτυξη του νεογνού είναι φυσιολογική, με την πάροδο όμως του χρόνου αυξάνονται οι διαστάσεις του ήπατος το οποίο γίνεται συμπαγές και σκληρό λόγω της χολόστασης και προστίθενται αναιμία και υποθρεψία λόγω δυσασπορρόφησης των λιποδιαλυτών βιταμινών. Ακολουθεί σπληνομεγαλία, ενώ είναι συχνή η εμφάνιση εγκεφαλικής αιμορραγίας, λόγω έλλειψης βιταμίνης Κ. Συχνή είναι επίσης η παρουσία βουβωνοκήλης και ομφαλοκήλης. Εάν οι ασθενείς αφεθούν χωρίς χειρουργική θεραπεία καταλήγουν συνήθως στην ηλικία των 18 μηνών περίπου.²⁶

Διάγνωση

Στη νεογνική ηλικία υπάρχουν πολλοί παράγοντες που προκαλούν ίκτερο. Ένα μεγάλο ποσοστό των αιτιών είναι παθολογικής φύσεως, με συχνότερες την νεογνική ηπατίτιδα, την ανεπάρκεια της α1-αντιθρομβίνης, την γιγαντοκυτταρική ηπατίτιδα, την ηπατίτιδα από κυτταρομεγαλοϊό και την ινοκυστική νόσο και μπορούν να διαγνωσθούν με απλές αιματολογικές εξετάσεις. Οι χειρουργικές αιτίες πλην της ατρησίας των χοληφόρων είναι σπάνιες και περιλαμβάνουν την συγγενή κύστη του χοληδόχου πόρου, την αυτόματη ρήξη του πόρου και το σύνδρομο πηκτής χολής.²⁷ Η υποπλασία των χοληφόρων μπορεί να αποτελεί εκδήλωση του συνδρόμου Alagille και να δημιουργήσει διαγνωστικά προβλήματα. Τα νεογνά αυτά εμφανίζουν χαρακτηριστικό επίμηκες προσωπείο, σπονδύλους δίκην πεταλούδας και ανωμαλίες των καρδιακών βαλβίδων με τυπική την στενώση της πνευμονικής.¹ Η νεογνική ηπατίτις αποτελεί την πάθηση που θα πρέπει να διαφοροδιαγνωσθεί από την ατρησία το συντομότερο δυνατό επειδή η έκβαση μετά από εγχείρηση ατρησίας εξαρτάται από την έγκαιρη διάγνωση και χειρουργική αντιμετώπιση. Η διάγνωση θα στηριχθεί σε ειδικές βιοχημικές εξετάσεις, σε τεχνικές απεικόνισης των εξωηπατικών χοληφόρων και στην βιοψία ήπατος. Η λιποπρωτεΐνη-X είναι αυξημένη σε όλες τις περιπτώσεις ατρησίας καθώς και σε ποσοστό 20-40% των πασχόντων από νεογνική ηπατίτιδα²⁸ και θεωρείται ενδεικτική ατρησίας εφ'όσον τα επίπεδά της υπερβαίνουν τα 300 mg/dl.²⁹ Η γ-GT είναι επίσης αυξημένη επί ατρησίας και επίπεδα ορού κάτω των 300 IU/L θεωρούνται ασύμβατα με την νόσο.³⁰

Η αναρρόφηση του δωδεκαδακτυλικού περιεχομένου αποτελεί σημαντική διαγνωστική μέθοδο με υψηλή διαγνωστική ακρίβεια, διότι η παρουσία χολερυθρίνης στο δωδεκαδακτυλικό υγρό αποκλείει

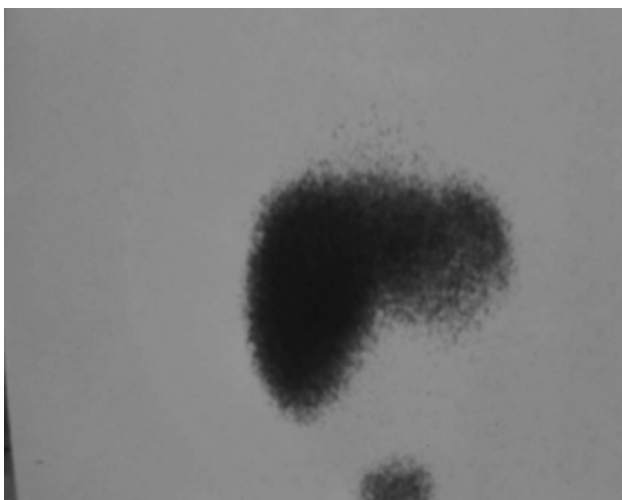
την ύπαρξη ατρησίας. Η μέθοδος είναι εύκολη στην εφαρμογή της, χαμηλού κόστους, ταχεία και μη επεμβατική και τείνει να υποκαταστήσει την βιοψία ήπατος σε πολλά κέντρα κυρίως της Ιαπωνίας.^{1,31}

Το σπινθηρογράφημα του ήπατος με σεσημασμένο ισότοπο τεχνητίου-99 (99m Tc-IDA) αποτελεί παραδοσιακή μέθοδο και χρησιμοποιείται ευρέως στην διαφορική διάγνωση.³² Στην ατρησία υπάρχει άμεση πρόσληψη του ραδιοφαρμάκου από τα ηπατικά κύτταρα, αλλά δεν υπάρχει δίοδος του στον εντερικό σωλήνα ακόμα και σε καθυστερημένες λήψεις (εικ.1&2). Αντίθετα στην νεογνική ηπατίτιδα η πρόσληψη είναι καθυστερημένη από τα πάσχοντα ηπατικά κύτταρα, αλλά η δίοδος στο έντερο είναι συνήθως εμφανής.¹⁸ Γενικά όμως η μέθοδος δεν θεωρείται ιδιαίτερα αξιόπιστη¹ και η διαγνωστική ακρίβειά της κυμαίνεται από 58% έως 90% σε διάφορες μελέτες.^{33,34,35}

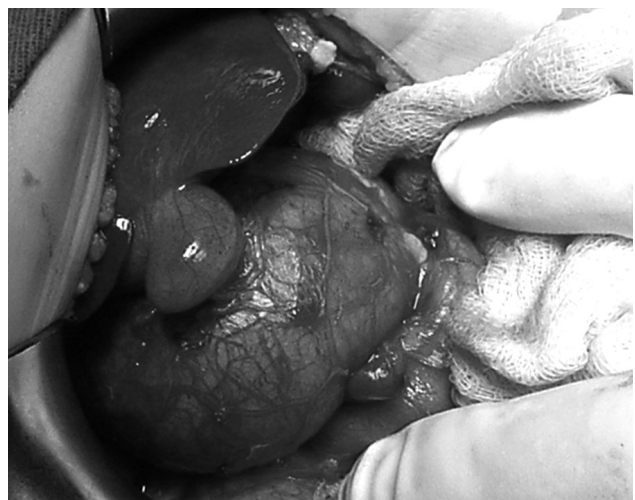Το υπερηχογράφημα αποτελεί απλή, εύκολη και μη επεμβατική μέθοδο που χρησιμοποιείται πολύ συχνά και μπορεί να απεικονίσει την κυστική διάταση των πόρων καθώς και τον τύπο I της ατρησίας, ενώ η απεικόνιση της χοληδόχου κύστης που συσπάται μετά από γεύμα απομακρύνει από την διάγνωση της ατρησίας. Η ανεύρεση του σημείου της «τριγωνικής χορδής» θεωρείται παθολογική ατρησίας σε ποσοστό 95%.³⁶ Ένα άλλο διαγνωστικό μέσο που έχει προστεθεί τα τελευταία χρόνια είναι η ενδοσκοπική ανιούσα χολαγγειοπαγκρεατογραφία, η οποία όμως προϋποθέτει χορήγηση αναισθησίας

και μεγάλη εμπειρία από τον εξεταστή. Η διαγνωστική της ακρίβεια αγγίζει το 80%.^{37,38}

Η μαγνητική χολαγγειογραφία μπορεί να καταδείξει την ύπαρξη των κύριων χοληφόρων πόρων στα νεογνά αποκλείοντας έτσι την ατρησία.³⁹ Τελευταία σε ορισμένες χώρες έχει εφαρμοσθεί ο μαζικός έλεγχος των νεογνών για ατρησία με την χρήση της κάρτας χρώσης των κοπράνων. Από τον γενόμενο έλεγχο προέκυψε ότι η ευαισθησία, η ειδικότητα και η θετική προγνωστική αξία της μεθόδου ανέρχεται σε ποσοστό 87,9%, 99,9%, και 28,6% αντίστοιχα.⁴⁰ Επίσης η λαπαροσκοπικά υποβοηθούμενη χολαγγειογραφία σε νεογνά και βρέφη με χολόσταση έχει εφαρμοσθεί τελευταία χωρίς όμως ικανοποιητικά αποτελέσματα.⁴¹ Η πιό αποτελεσματική μέθοδος προεγχειρητικής διάγνωσης παραμένει η διαδερμική βιοψία ήπατος, η οποία σε χέρια έμπειρου παθολογοανατόμου θέτει την διάγνωση σε ποσοστό άνω του 90%.^{34,42} Στην μελέτη των Dehghani et al³⁴, γίνεται σύγκριση των διάφορων διαγνωστικών μεθόδων από την οποία επιβεβαιώνεται η μεγάλη ακρίβεια της βιοψίας (96,9%), ακολουθούμενη από το ιστορικό και την κλινική αξιολόγηση των συμπτωμάτων(70,8%), το υπερηχογράφημα(69,2%), το σπινθηρογράφημα (58,5%), ενώ τα ηπατικά ένζυμα είναι αξιόπιστα μόνο στις μισές περιπτώσεις(50,8%). Με τα μέσα που έχουμε σήμερα στην διάθεσή μας είναι δυνατή η προεγχειρητική διάγνωση της ατρησίας των χοληφόρων σε ποσοστό άνω του 80%.¹



Εικόνα 1: Σπινθηρογράφημα ήπατος: Μηδενική απέκκριση του ισότοπου στον εντερικό σωλήνα, διαγνωστική ατρησίας χοληφόρων.



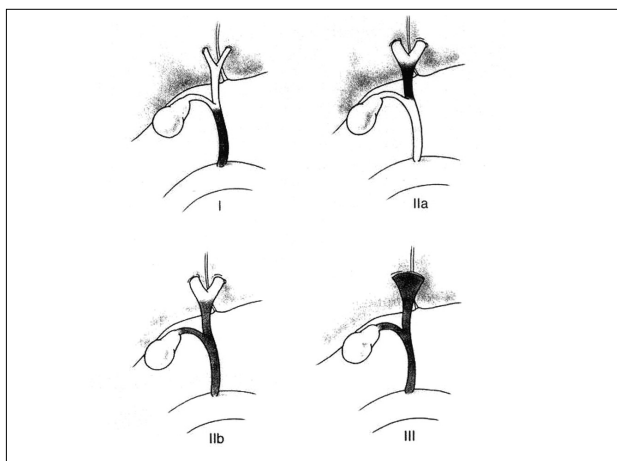
Εικόνα 2: Τεράστια κυστική διάταση χοληδόχου πόρου σε νεογνό ηλικίας 25 ημερών.

Θεραπεία

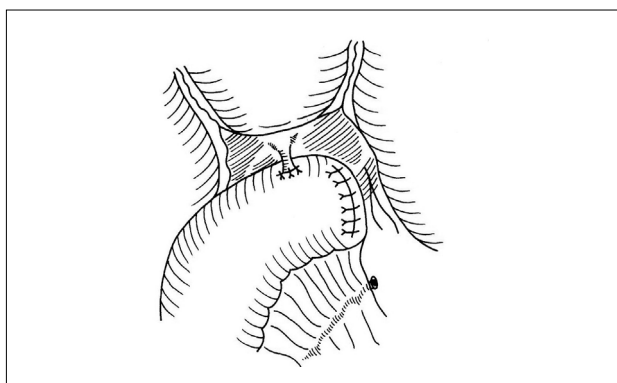
Η θεραπεία είναι καθαρά χειρουργική και αποσκοπεί στην αποκατάσταση της ροής της χολής στον εντερικό σωλήνα. Αυτό επιτυγχάνεται με την πυλο-εντεροστομία κατά Kasai, η οποία αποτελεί την επέμβαση εκλογής.^{12,13}

Η προεγχειρητική προετοιμασία περιλαμβάνει την χορήγηση βιταμίνης K, σε δόση 1-2mg/kg ημερησίως μερικές ημέρες πριν, καθώς και αντιβιοτικών ενδοφλεβίως και από του στόματος για την προετοιμασία του εντέρου.

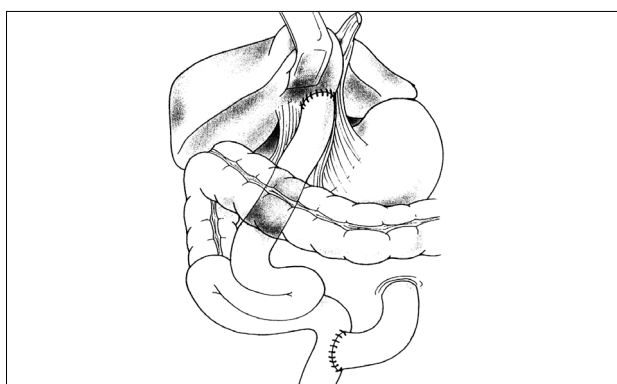
Η προσπέλαση γίνεται με ευρεία τομή Kocher στο δεξιό υποχόνδριο και μετά την διάνοιξη του περιτοναίου ελέγχονται τα εξωηπατικά χοληφόρα. Λαμβάνεται βιοψία ήπατος για τον καθορισμό της διάγνωσης και την πιστοποίηση του βαθμού κίρρωσης και στη συνέχεια γίνεται χολαγγειογραφία διά του πυθμένου της χοληδόχου κύστεως η οποία είναι συνήθως ατροφική και περιέχει βλέννη. Για την αποφυγή λανθασμένου αποτελέσματος θα πρέπει κατά την εκτέλεση της χολαγγειογραφίας να κλείνεται ο χοληδόχος πόρος ώστε να απεικονίζονται τα ενδοηπατικά χολαγγεία.²¹ Εάν η χολαγγειογραφία δείξει δίοδο του σκιαγραφικού στο 12/λο η ατρησία αποκλείεται και η εγχείρηση τερματίζεται. Στην περίπτωση που ανευρεθεί ατρησία του χοληδόχου πόρου (τύπος I ή διορθώσιμος), συνήθως εκτελείται τελικοπλάγια ή τελικοτελική ηπατικονησιδοστομία, δηλαδή αναστόμωση του κοινού ηπατικού πόρου με έλικα νήσιδος κατά Roux-en-Y (σχήμα 2). Η τεχνική αυτή σήμερα αμφισβητείται από ορισμένους συγγραφείς¹, επειδή θεωρείται απαραίτητη η εκτομή των υπολειμμάτων των πόρων στο επίπεδο του διχασμού της πυλαίας, ώστε να επιτευχθεί επαρκής χολική ροή. Αφού επιβεβαιωθεί η ύπαρξη ατρησίας γίνεται παρασκευή της χοληδόχου κύστεως και των άτρητων εξωηπατικών χοληφόρων μέχρι το δωδεκαδάκτυλο. Εν συνεχεία η παρασκευή επεκτείνεται προς τις πύλες και αναγνωρίζονται οι ηπατικές αρτηρίες και ο διχασμός της πυλαίας. Οι ηπατικοί πόροι συνήθως σχηματίζουν μία κωνοειδή ινώδη μάζα κεντρικά του διχασμού της πυλαίας. Ο κώνος αυτός παρασκευάζεται μέχρι το οπίσθιο τοίχωμα της πυλαίας και αφαιρείται και ακολουθεί αναστόμωση της περιοχής με απομονωμένη έλικα νήσιδος κατά Roux-en-Y (σχήμα 3). Η συνέχεια του εντέρου αποκαθίσταται με τελικοπλάγια νησιδο-νησιδική αναστόμωση. Το μήκος της προσιούσης έλικος πρέπει να είναι περίπου 40 εκατοστά ώστε να αποφεύγεται η παλινδρομηση εντερικού περιεχομένου, πράγμα



Σχήμα 1: Τύποι ατρησίας χοληφόρων.



Σχήμα 2: Σχηματογραφική απεικόνιση ηπατικονησιδοστομίας (διορθώσιμος τύπος).



Σχήμα 3: Πυλοεντεροστομία κατά Kasai (μη διορθώσιμος τύπος)

που ευνοεί την ανάπτυξη χολαγγειίτιδας. Κατά καιρούς έχουν περιγραφεί διάφορες τροποποιήσεις της εγχείρησης Kasai, όπως εξωτερίκευση

της έλικας στο δέρμα, η οποία διευκολύνει την ροή από το ήπαρ λόγω μειωμένης ενδοαυλικής πίεσης και παράλληλα καθιστά δυνατή την μέτρηση της αποβαλλόμενης χολής. Οι συχνότερα εκτελούμενες παραλλαγές της τεχνικής Kasai είναι η Kasai II (διπλή -Y), η Suruga (στομία διπλού αυλού) και η Sawaguchi

(ολική εκτροπή της χολής)⁴³, οι οποίες όμως σήμερα θεωρούνται αμφίβολης χρησιμότητας και εκτελούνται σπανίως. Στην προσπάθεια αποφυγής της χολαγγειίτιδας έχει δοκιμασθεί η δημιουργία αντιπαλινδρομικής βαλβίδας στην προσιούσα έλικα με διάφορες τεχνικές, η αποτελεσματικότητα της οποίας αμφισβητείται, ενώ έχουν αναφερθεί και επιπλοκές όπως απόφραξη και λειτουργική ανεπάρκεια.^{44,45}

Η μετεγχειρητική αγωγή περιλαμβάνει την χορήγηση υγρών και αντιβιοτικών ενδοφλεβίως ενώ η σίτιση αρχίζει συνήθως την 7η μετεγχειρητική ημέρα.

Πρωταρχικός στόχος της αγωγής είναι η επίτευξη καλής χολικής ροής. Για τον σκοπό αυτό χορηγούνται από ορισμένους συγγραφείς χολεκκριτικά και στεροειδή^{21,46}, ακόμη και βότανα⁴⁷, χωρίς όμως επιστημονικά αποδεκτά αποτελέσματα.¹ Για την πρόληψη της χολαγγειίτιδας χορηγούνται αντιβιοτικά για μεγάλο χρονικό διάστημα, ενώ θεωρείται απαραίτητη η χορήγηση λιποδιαλυτών βιταμινών τουλάχιστον για 1 χρόνο.^{18,21}

Μετεγχειρητικές επιπλοκές

1. Χολαγγειίτιδα. Η συχνότερη και σοβαρότερη επιπλοκή είναι η χολαγγειίτιδα, η οποία εμφανίζεται σε ποσοστό 40-60% των υποβληθέντων σε πυλοεντεροστομία στα δύο πρώτα χρόνια μετά την επέμβαση.²¹ Εκδηλώνεται με αιφνίδιο πυρετό, μείωση της χολικής ροής, και αύξηση της χολερυθρίνης. Σαν πιθανές αιτίες θεωρούνται η φλεγμονή της πυλαίας, η καταστροφή των πυλαίων χολαγγείων, και η δημιουργία εσωτερικού χολικού συριγγίου στις πύλες.^{48,49} Επανάληψη των επεισοδίων χολαγγειίτιδας οδηγεί σε προοδευτική έκπτωση της ηπατικής λειτουργίας. Η διάγνωση τίθεται από την κλινική εικόνα σε συνδυασμό με την λευκοκυττάρωση και την αριστερή στροφή του τύπου, καθώς και την αύξηση της C-RP. Η θεραπεία συνίσταται στην άμεση διακοπή της σίτισης και την χορήγηση αντιβιοτικών ευρέος φάσματος, καθώς και χολεκκριτικών φαρμάκων. Όπως προαναφέρθηκε έχουν εφαρμοσθεί διάφορες τεχνικές για την πρόληψη, όπως η μερική εκτροπή της έλικας και η δημιουργία αντιπαλινδρομικής βαλβίδας, χωρίς όμως αποφυγή της χο-

λαγγειίτιδας σε όλες τις περιπτώσεις. Στην μελέτη της Japanese Biliary Atresia Registry²⁵ μάλιστα, αναφέρεται ότι η συχνότητα της επιπλοκής είναι πρακτικά η ίδια είτε έχει γίνει η κλασική επέμβαση, είτε έχουν εφαρμοσθεί πολυπλοκότερες τεχνικές. Η δημιουργία στομίας μειώνει μεν την βαρύτητα των επεισοδίων, αλλά δεν μειώνει την συχνότητα εμφάνισής τους.⁷ Επιπλέον προκαλεί τεχνικές δυσκολίες στην περίπτωση ηπατικής μεταμόσχευσης.⁵⁰

2. Διακοπή της χολικής ροής. Η μείωση ή διακοπή της ροής της χολής που εκδηλώνεται κλινικά με αποχρωματισμό των κοπράνων αποτελεί σοβαρή επιπλοκή που χρειάζεται άμεση αντιμετώπιση με χορήγηση στεροειδών για την αποφυγή ηπατικής βλάβης. Τα στεροειδή αυξάνουν την ποσότητα της παραγόμενης χολής ενώ παράλληλα μειώνουν την φλεγμονώδη αντίδραση.⁵¹ Εάν δεν υπάρξει ανταπόκριση διακόπτονται τα στεροειδή και θα πρέπει να εξετασθεί το ενδεχόμενο επανεγχείρισης.

3. Πυλαία υπέρταση. Αποτελεί την βαρύτερη επιπλοκή ακόμη και σε ασθενείς με φυσιολογικές τιμές χολερυθρίνης και εμφανίζεται σε ποσοστό κυμαινόμενο από 34% έως 76%. Κιρσορραγία συμβαίνει στο 20-60% των ασθενών με κιρσούς οισοφάγου και η αρχική θεραπεία συνίσταται σε ενδοσκοπική σκληροθεραπεία.⁵²

4. Υπερσπληνισμός. Εμφανίζεται σε ασθενείς με μακρά επιβίωση και μερικές φορές οδηγεί σε αιμορραγία από το πεπτικό λόγω μεγάλης θρομβοπενίας. Για την αντιμετώπισή της, και δεδομένης της σημασίας του σπλήνα στα παιδιά, εφαρμόζεται ο μερικός σπληνικός εμβολισμός.²¹

5. Ηπατοπνευμονικό σύνδρομο. Το σύνδρομο χαρακτηρίζεται από την δημιουργία πολλαπλών ενδοπνευμονικών αρτηριοφλεβωδών αναστομώνσεων και την ανάπτυξη ηπατοπνευμονικής υπέρτασης και εμφανίζεται επίσης σε άτομα με μακρά επιβίωση. Οφείλεται πιθανώς σε μη αδρανολοποίηση αγγειοδραστικών παραγόντων της πυλαίας κυκλοφορίας λόγω παράκαμψης των κολποειδών του πάσχοντος ήπατος. Η κλινική εικόνα συνίσταται σε κύνωση, εκπνευστική δύσπνοια, υποξία και πληκτοδακτυλία και η διάγνωση τίθεται με σπινθηρογράφημα και υπερηχοκαρδιογράφημα.⁵³ Η μεταμόσχευση ήπατος αποτελεί την μέθοδο εκλογής για την θεραπεία του συνδρόμου.^{18,21}

6. Ενδοηπατικές κύστεις. Αποτελούν επιπλοκές ασθενών μακράς επιβίωσης και μπορεί να συνοδεύονται από σχηματισμό λίθων. Οι κύστεις μπορεί να είναι μονήρεις ή πολλαπλές με επικοινωνία ή όχι μεταξύ τους. Η πρόγνωση είναι χειρότερη στις

επικοινωνούσες κύστεις⁵⁴ και η θεραπεία περιλαμβάνει την χορήγηση στεροειδών, την αναρρόφηση ή και την παροχέτευση των κύστεων.

7. Άλλες επιπλοκές. Οι ασθενείς με ατρησία χοληφόρων μπορεί να εμφανίσουν μετά την πυλοεντεροστομία διάφορα προβλήματα σαν αποτέλεσμα της ηπατικής δυσλειτουργίας, όπως ψυχολογικές διαταραχές, δυσασπορρόφηση βιταμινών, μειωμένη σωματική ανάπτυξη και καθυστερημένη ενήβωση.⁵⁵ Η ανάπτυξη καρκινώματος σε έδαφος ηπατικής κίρρωσης αποτελεί σπάνια επιπλοκή.

Αποτελέσματα και Πρόγνωση

Τα αποτελέσματα μετά την εφαρμογή της πυλοεντεροστομίας έχουν βελτιωθεί εντυπωσιακά και η 10ετής επιβίωση κυμαίνεται από 25% έως 70% ανάλογα με το κέντρο προέλευσης. Οι Ιάπωνες εμφανίζουν τα μεγαλύτερα ποσοστά (70%), εφόσον η επέμβαση έχει γίνει πριν από την 60ή ημέρα της ζωής (56), σε αντίθεση με τους Αμερικανούς που δεν ξεπερνούν το 25%.¹⁵ Τα αποτελέσματα είναι πολύ χειρότερα στις περιπτώσεις εκτέλεσης πυλοεντεροστομίας σε ηλικία άνω των 100 ημερών, λόγω επιδείνωσης της αποφρακτικής χολαγγειοπάθειας και της ηπατικής ίνωσης.^{57,58}

Ποσοστό 10-15% των ασθενών έχουν άριστη μετεγχειρητική πορεία, χωρίς συμπτώματα και χωρίς ανάγκη νοσοκομειακής νοσηλείας, καθώς και με φυσιολογικές εργαστηριακές εξετάσεις, ακόμα και στις περιπτώσεις που η ιστολογική εικόνα του ήπατος είναι πολύ επιβαρυσμένη.⁵⁹ Η πιθανότητα ενηλικίωσης με το δικό τους ήπαρ αφορά μία μικρή μειονότητα, και η μεταμόσχευση ήπατος αποτελεί την πραγματικότητα για την πλειονότητα των παιδιών που γεννώνται με ατρησία των χοληφόρων.^{60,61}

Προγνωστικοί παράγοντες για την τελική έκβαση της πυλοεντεροστομίας είναι η ηλικία κατά την επέμβαση, η αποκατάσταση χολικής ροής, η μικροσκοπική διαπίστωση ύπαρξης χολαγγείων στις πύλες, ο βαθμός παρεγχυματικής βλάβης του ήπατος, η συνύπαρξη ή όχι του συνδρόμου BASM, καθώς και η εμπειρία και οι δεξιότητες του χειρουργού.

Μεταμόσχευση ήπατος

Οι ενδείξεις ηπατικής μεταμόσχευσης μετά από εγχείρηση Kasai είναι οι ακόλουθες: α) πλήρης αναστολή ροής χολής, λόγω μη αναστρέψιμης ηπατικής βλάβης, β) καθυστέρηση της σωματικής ανάπτυξης και οι συνέπειές της, εφάσσον δεν μπορούν να αντιμετωπισθούν διαφορετικά, και γ) επιπλοκές και παρενέργειες που δεν είναι κοινωνικά αποδεκτές (χολαγγειίτιδες, συχνές νοσοκομειακές νοση-

λείες, αποχή από το σχολείο και τις κοινωνικές δραστηριότητες κλπ).¹⁸ Η θεαματική βελτίωση της επιβίωσης μετά από μεταμόσχευση με την καθιέρωση των νέων ανοσοκατασταλτικών φαρμάκων κυκλοσπορίνης και FK-506, έχει δημιουργήσει προβληματισμό για την χρησιμότητα της πυλοεντεροστομίας ως αρχικής αντιμετώπισης. Υπάρχει όμως το πρόβλημα της εύρεσης μοσχευμάτων, παρά το γεγονός ότι έχει λυθεί μερικώς από την χρήση τμηματικών μοσχευμάτων και την λήψη μοσχευμάτων από ζώντες συγγενείς δότες. Η πενταετής επιβίωση μετά μεταμόσχευση ανέρχεται σε ποσοστό 80-90% και οι τεχνικές της τμηματικής μεταμόσχευσης και της λήψης από ζώντες συγγενείς δότες έχουν μειώσει τις πιθανότητες θανάτου στην λίστα αναμονής.

Ο συνδυασμός της πυλοεντεροστομίας και της μεταμόσχευσης έχουν μετατρέψει την θανατηφόρο νόσο της δεκαετίας του '60 σε μία νόσο με πενταετή επιβίωση που υπερβαίνει το 90%.^{62,63}

Μελλοντικοί στόχοι

Παρά τις σημαντικές προόδους στην αντιμετώπιση της ατρησίας των χοληφόρων και την θεαματική αύξηση του ποσοστού επιβίωσης και της ποιότητας ζωής των ασθενών, απομένουν πολλά να γίνουν για ακόμα καλύτερα αποτελέσματα. Η αδυναμία κατανόησης της αιτιολογίας και παθογένειας της νόσου αποτελεί ανασταλτικό παράγοντα στη εφαρμογή προληπτικών θεραπειών στην προγεννητική περίοδο. Τα διαγνωστικά προβλήματα εξακολουθούν να υπάρχουν και να οδηγούν σε καθυστερημένη διάγνωση και χειρουργική αντιμετώπιση, ενώ οι νέες τεχνικές (λαπαροσκοπικές και ελάχιστα επεμβατικές), δεν προσφέρουν ουσιαστικά στην τελική έκβαση. Η καλύτερη κατανόηση της αιτιολογίας και παθογένειας, η έγκαιρη διάγνωση και η χειρουργική επέμβαση πριν από την 60ή μέρα της ζωής, η βελτίωση των υπαρχουσών τεχνικών με παράλληλη αύξηση της εμπειρίας των χειρουργών, η πιθανή ανάπτυξη νέων τεχνικών και η βελτίωση της μετεγχειρητικής αγωγής αποτελούν απαραίτητες προϋποθέσεις για την καλύτερη δυνατή αντιμετώπιση της ατρησίας των χοληφόρων.

Κύστη Χοληδόχου Πόρου

Εισαγωγή

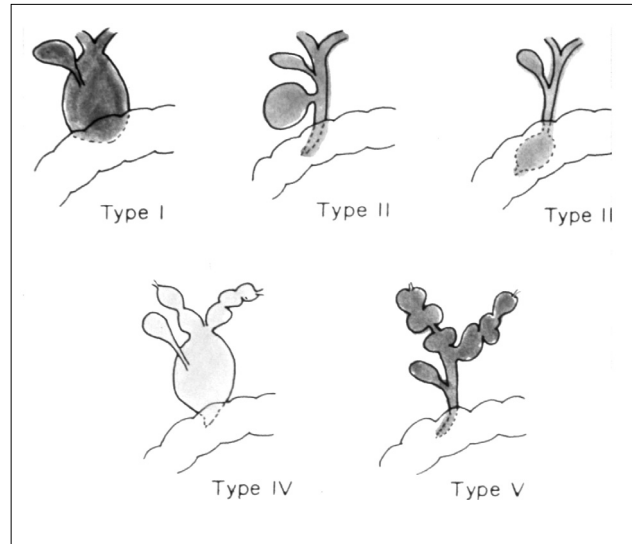
Η κυστική διάταση του χοληδόχου πόρου αποτελεί σπάνια συγγενή ανωμαλία, η οποία σε μερικές περιπτώσεις αφορά και τα ενδοηπατικά χοληφόρα.

Περιγράφηκε για πρώτη φορά από τον Douglas το 1852.⁶⁴ Η επίπτωσή της ανέρχεται σε 1 σε 13-15000 γεννήσεις⁶⁵, αλλά είναι πολύ μεγαλύτερη στην κίτρινη φυλή με συχνότητα περίπου 1:1000 στην Ιαπωνία.⁶⁴ Αυτό επιβεβαιώνεται από το γεγονός ότι σε σύνολο περίπου 3300 περιπτώσεων της διεθνούς βιβλιογραφίας μέχρι το 1994 οι 1800 και πλέον αφορούν Ιαπωνικές δημοσιεύσεις.⁶⁶ Εμφανίζονται συχνότερα στα κορίτσια σε αναλογία 4:1 σε σχέση με τα αγόρια.⁶⁷

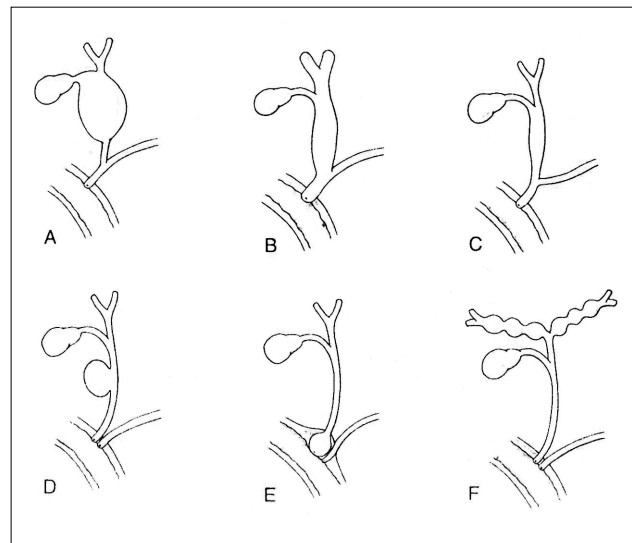
Αιτιολογία-Παθογένεια

Η αιτιολογία της συγγενούς διάτασης των εξωπατικών χοληφόρων παραμένει άγνωστη, ενώ δεν υπάρχει κοινώς αποδεκτή θεωρία που να εξηγεί πλήρως τον παθογενετικό μηχανισμό. Μελέτες στηριζόμενες στην παλινδρομη ενδοσκοπική χοληδοχοπαγκρεατογραφία απέδειξαν την ύπαρξη κοινής χοληδοχοπαγκρεατικής συμβολής σε ποσοστό 87% των ασθενών με κύστη χοληδόχου πόρου.⁶⁸ Το εύρημα αυτό οδήγησε στην υπόθεση της παλινδρομησης παγκρεατικών ενζύμων στον χοληδόχο πόρο κατά την διάρκεια της διάπλασής του με συνέπεια την βλάβη του τοιχώματος και την επακόλουθη κυστική διάταση. Η θεωρία αυτή στηρίζεται στο γεγονός της ανεύρεσης υψηλών συγκεντρώσεων αμυλάσης στην κύστη του χοληδόχου πόρου και σύμφωνα με αυτήν ο πόρος αποφράσσεται λόγω οιδήματος και ίνωσης που οφείλονται στην παλινδρομηση των παγκρεατικών ενζύμων.⁶⁹ Εναντίον της υπόθεσης αυτής είναι το γεγονός της ανεύρεσης υψηλών τιμών αμυλάσης στην χοληδόχο κύστη ατόμων χωρίς διάταση του χοληδόχου πόρου, καθώς και της ύπαρξης μακράς κοινής πορείας χοληδόχου και παγκρεατικού πόρου σε ποσοστό 70-75% των φυσιολογικών ατόμων, ενώ δεν μπορούν να αποδοθούν στη θεωρία αυτή όλες οι παραλλαγές της ανωμαλίας.⁷⁰ Ο ρόλος των παγκρεατικών ενζύμων κατά την εμβρυϊκή περίοδο είναι ασαφής. Η διάγνωση της κύστεως μπορεί να τεθεί από τον 5ο μήνα της κύησης, οπότε το πάγκρεας δεν παράγει πρωτεολυτικά ένζυμα.

Μελέτες σε ανθρώπινα έμβρυα έδειξαν ότι η χοληδοχοπαγκρεατική συμβολή εντοπίζεται εκτός του δωδεκαδακτυλικού τοιχώματος μέχρι την 8η εμβρυϊκή εβδομάδα και κατόπιν μεταναστεύει στον αυλό του 12δακτύλου. Εάν προκύψει για οποιοδήποτε λόγο αναστολή της μετανάστευσης, παραμένει η μακρά κοινή πορεία.⁷¹



Σχήμα 4: Ταξινόμηση κύστεων χοληδόχου πόρου κατά Alonso-Lej, τροποποίηση Todani (1977).



Σχήμα 5: Ταξινόμηση κατά Miyano (2000).

Η παλινδρομηση των ενζύμων στην περίπτωση αυτή είναι αμφίδρομη και μπορεί να οδηγήσει σε παγκρεατίτιδα σε ποσοστό 17-68%.^{72,73}

Με βάση τα παραπάνω σαν πιθανότερη αιτία δημιουργίας της κυστικής διάτασης θεωρείται ο συνδυασμός της μακράς κοινής πορείας των πόρων και συγγενούς στένωσης, παρά η παλινδρομηση των παγκρεατικών ενζύμων.⁶⁴

Παθολογοανατομικά στοιχεία

Μακροσκοπικά υπάρχει ποικίλου βαθμού διάταση των εξωηπατικών χοληφόρων καθώς και μερική απόφραξη του τελικού άκρου του πόρου. Μικροσκοπικά η ανωμαλία εκτείνεται σε όλο το μήκος του χοληδόχου και του κοινού ηπατικού πόρου και δεν καταλαμβάνει συνήθως το ενδοτοιχωματικό τμήμα στο δωδεκαδάκτυλο. Το μέγεθος της κύστεως ποικίλει και σε μεγαλύτερες ηλικίες αποκτά τεράστιες διαστάσεις με περιεχόμενο αρκετά λίτρα χολώδους υγρού.⁷⁴ Η ιστολογική εικόνα περιλαμβάνει πάχυνση του τοιχώματος, το οποίο αποτελείται από ινώδη συνδετικό ιστό με ελάχιστες λείες μυϊκές και ελαστικές ίνες, ενώ το επιθήλιο φέρει συχνά εξελκώσεις.⁷⁵

Ταξινόμηση

Οι Alonso Lej και συνεργάτες⁷⁶ περιέγραψαν για πρώτη φορά το 1959 τρεις μορφολογικούς τύπους κύστεων του χοληδόχου πόρου. Ο τύπος I, ο οποίος απαντάται σπανιότερα, αφορά την διάταση όλου του εξωηπατικού χοληφόρου δένδρου, η οποία μπορεί να είναι κυστική (τύπος Ia), εστιακή (Ib) ή διάχυτη (Ic). Οι σπάνιοι τύποι II και III αφορούν την ύπαρξη εκκολπώματος του χοληδόχου πόρου και την διάταση του ενδοδωδεκαδακτυλικού τμήματος του πόρου αντίστοιχα. Το 1977 οι Todani et al⁷⁷ προσέθεσαν δύο ακόμη τύπους: τον τύπο IV, στον οποίο υπάρχει διάταση ενδο- και εξωηπατικών χοληφόρων και τον τύπο V, ή νόσο του Caroli, όπου υπάρχουν μόνο ενδοηπατικές κύστες με φυσιολογικά εξωηπατικά χοληφόρα (σχήμα 4).

Οι Miyano et al⁷⁸ επρότειναν το 2000, μία νέα ταξινόμηση με βάση την ανατομική μορφή της ανωμαλίας σε σχέση με την μορφολογία της χοληδοχοπαγκρεατικής συμβολής. Σύμφωνα με την ταξινόμηση αυτή οι κύστες χωρίζονται σε δύο ομάδες. Η πρώτη που αφορά και την πλειονότητα των περιπτώσεων συνοδεύεται από ανώμαλη συμβολή και υποδιαιρείται σε τρεις τύπους, τον κυστικό, τον διάχυτο και τον εκτρωτικό. Στην δεύτερη ομάδα η χοληδοχοπαγκρεατική συμβολή είναι φυσιολογική. Και στην ομάδα αυτή υπάρχουν τρεις παραλλαγές: το εκκόλπωμα του χοληδόχου πόρου, η ενδοδωδεκαδακτυλική χοληδοχοκήλη και η ενδοηπατική διάταση ή νόσος του Caroli. (σχήμα 5, εικόνες 2 και 3).

Κλινική εικόνα

Η συμπτωματολογία της νόσου εκδηλώνεται σε

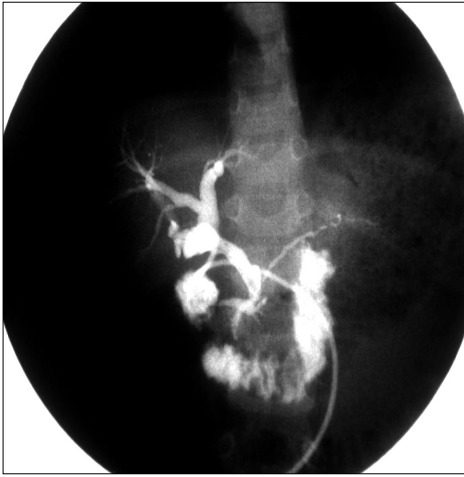

Εικόνα 3: Εκκόλπωμα χοληδόχου πόρου.

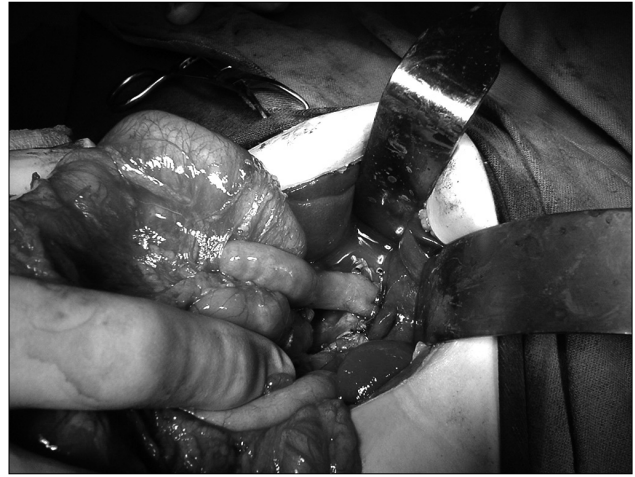οποιαδήποτε ηλικία από την νεογνική μέχρι την ενήλικη περίοδο, αλλά στο 50% και πλέον των περιπτώσεων η νόσος διαγιγνώσκεται στην πρώτη δεκαετία της ζωής.⁶⁴ Η κλινική εικόνα διαφέρει ανάλογα με την ηλικία. Η κύρια εκδήλωση στα νεογνά είναι ο ίκτερος, που συνοδεύεται από αποχρωματισμό κοπράνων, υπέρχρωση ούρων και ψηλαφητή μάζα στην κοιλιά, εικόνα που μιμείται την αθησία των χοληφόρων.⁷⁵ Τα μεγαλύτερα παιδιά μπορούν να διαιρεθούν σε δύο ομάδες με βάση τα συμπτώματα: στην μία ομάδα με κυστική διάταση του πόρου υπάρχει ψηλαφητή μάζα στο δεξιό υποχόνδριο που συνοδεύεται από επανειλημμένα επεισόδια αποφρακτικού ικτέρου, ενώ στην δεύτερη με διάχυτη ή εκτρωτική μορφή κύστεως κυριαρχεί το κοιλιακό άλγος που οφείλεται σε παγκρεατίτιδα.⁶⁴ Στους εφήβους και ενήλικες οι κύστες μπορεί να εκδηλωθούν με χολολιθίαση, κίρρωση, πυλαία υπέρταση, ηπατικό απόστημα και χολαγγειοκαρκίνωμα. Η χειρουργική επέμβαση στις περιπτώσεις αυτές είναι πολύ πιο δύσκολη από ότι στα παιδιά και συνοδεύεται από σημαντικό ποσοστό μετεγχειρητικών επιπλοκών ακόμα και μετά ριζική εξαίρεση της ανωμαλίας.⁷⁹

Διάγνωση

Το υπερηχογράφημα αποτελεί την καλύτερη προεγχειρητική απεικονιστική μέθοδο. Είναι απλή μη επεμβατική μέθοδος με υψηλή διαγνωστική ακρίβεια και απεικονίζει το μέγεθος, τη θέση και το περιγράμμα της κύστης, την ανατομία των αγγείων, την εικόνα των ηπατικών πόρων καθώς και την ηχογένεια του ήπατος. Το προγεννητικό υπερηχο-



Εικόνα 4: Διεγχειρητική χολαγγειογραφία: Απεικόνιση της κοινής χοληδοχοπαγκρεατικής συμβολής.



Εικόνα 5: Ηπατικονησιδοστομία κατά Roux-en-Y

γράφημα έχει συμβάλει σημαντικά τα τελευταία χρόνια στην προγεννητική διάγνωση των κύστεων του χοληδόχου πόρου.

Η ενδοσκοπική ανιούσα χολαγγειοπαγκροτογραφία (ERCP) μπορεί να απεικονίσει λεπτομερώς την ανατομία των πόρων και την χοληδοχοπαγκρεατική συμβολή (εικ.3), αλλά είναι επεμβατική μέθοδος και αντενδείκνυται σε περίπτωση παγκρεατίτιδας.⁶⁴

Η μαγνητική χολαγγειοπαγκροτογραφία (MRCP) είναι μη επεμβατική μέθοδος με υψηλή ακρίβεια απεικόνισης των παγκρεατικών πόρων, τυχόν στενώσεων ή διατάσεων και ελλειμμάτων πλήρωσης τους.⁸⁰ Δεν ενδείκνυται όμως σε παιδιά ηλικίας κάτω των 3 ετών, λόγω μικρού διαμετρήματος των πόρων.

Η αξονική τομογραφία χρησιμοποιείται σπανιότερα σήμερα και εφαρμόζεται συνήθως σε ασθενείς με επιπλοκές όπως παγκρεατίτιδα, ρήξη της κύστης ή υποψία κακοήθους εξαλλαγής.

Η διαδερμική διηπατική χολαγγειογραφία είναι επεμβατική μέθοδος που χρησιμοποιείται ελάχιστα στην εποχή μας, ενώ η διεγχειρητική χολαγγειογραφία (εικόνα 4) είναι χρήσιμη μόνο στις περιπτώσεις ασαφούς απεικόνισης των πόρων με άλλες διαγνωστικές μεθόδους.

Θεραπεία

Η θεραπεία των κύστεων του χοληδόχου πόρου είναι αποκλειστικά χειρουργική και συνίσταται στην ριζική εξαίρεση της ανωμαλίας και αποκατάσταση της χολικής ροής προς το έντερο με ηπατικονησιδική αναστόμωση κατά Roux-en-Y. Η μαρσιποποι-

ηση και η εσωτερική παροχέτευση των κύστεων, τεχνικές ευρέως χρησιμοποιούμενες στο παρελθόν, έχουν εγκαταλειφθεί λόγω της μεγάλης νοσηρότητας και του υψηλού κινδύνου ανάπτυξης καρκινώματος.^{64,82,83} Ασθενείς που είχαν υποβληθεί στο παρελθόν σε αυτού του είδους τις επεμβάσεις πρέπει να χειρουργηθούν εκ νέου με σκοπό την ριζική αφαίρεση της κύστης.⁸³

Η προσπέλαση γίνεται με ευρεία τομή Kocher στο δεξιό υποχόνδριο και ακολουθεί διεγχειρητική χολαγγειογραφία με σκοπό την απεικόνιση της κύστης, της χοληδοχοπαγκρεατικής συμβολής και των ενδοηπατικών πόρων, ενώ λαμβάνεται δείγμα του περιεχομένου της για την μέτρηση της αμυλάσης καθώς και για καλλιέργεια. Η χοληδόχος κύστη κινητοποιείται και ακολουθεί η παρασκευή της κύστεως του χοληδόχου πόρου μέχρι το δωδεκαδάκτυλο περιφερικά και μέχρι την συμβολή των ηπατικών πόρων στις πύλες. Ακολουθεί διατομή του χοληδόχου πόρου στο ύψος του παγκρέατος και στο σημείο του διχασμού των ηπατικών πόρων στις πύλες και αφαίρεση της κύστεως. Η αποκατάσταση της χολικής ροής στον πεπτικό σωλήνα γίνεται με τελικοτελική ή τελικοπλάγια αναστόμωση απομονωμένης έλικας νήσιδος μήκους περίπου 40 εκ. με τον κοινό ηπατικό πόρο κατά Roux-en-Y(εικόνα 5).

Εάν λόγω φλεγμονής είναι αδύνατη η ριζική εκτομή στο ύψος της χοληδοχοπαγκρεατικής συμβολής συνιστάται η εκτομή του βλεννογόνου του περιφερικού τμήματος της κύστεως, για αποφυγή του κινδύνου κακώσεων στην πυλαία, την ηπατική αρτη-

ρία και τον παγκρεατικό πόρο, καθώς και για την πρόληψη πιθανής ανάπτυξης κακοήθειας στο μέλλον.⁸⁴ Στον τύπο II αρκεί η αφαίρεση του εκκολπώματος του χοληδόχου πόρου εκτός αν υπάρχει ευρεία επικοινωνία με τον αυλό, ενώ οι χοληδοχοκήλες (τύπος III) μπορούν να αφαιρεθούν διαδωδεδυτικά. Στον τύπο V (νόσος Caroli) και εφ' όσον εντοπίζεται στον ένα λοβό θα απαιτηθεί λοβεκτομή, ενώ σε διάχυτες μορφές που επιπλέκονται από υποτροπιάζουσες χολαγγειίτιδες και δημιουργία λίθων ενδεχομένως να χρειασθεί μεταμόσχευση ήπατος.

Τα τελευταία χρόνια έχει εκτελεσθεί με επιτυχία η λαπαροσκοπική εκτομή των κύστεων του χοληδόχου πόρου^{85,86,87}, πρέπει όμως να αποδειχθεί εάν τα μακροπρόθεσμα αποτελέσματα είναι συγκρίσιμα με αυτά της ανοικτής μεθόδου.

Επιπλοκές και αποτελέσματα

Η ριζική εξαίρεση της ανωμαλίας και η αποκατάσταση με ηπατικοηστιδοστομία έχει συνήθως καλό μετεγχειρητικό αποτέλεσμα ακόμα και στα νεογνά. Σπάνια παρατηρούνται στην άμεση μετεγχειρητική περίοδο επιπλοκές του τύπου της εντερικής απόφραξης και της διαφυγής από την αναστόμωση. Οι απώτερες επιπλοκές είναι επίσης σπάνιες και περιλαμβάνουν χολαγγειίτιδα, στένωση της αναστόμωσης, σχηματισμό λίθων, παγκρεατίτιδα, συμφυτικό ειλέο και σπανιότατα ανάπτυξη καρκίνου.⁸⁸ Στην σειρά των Yamataka et al⁷⁹ που αναφέρεται σε 200 παιδιά με μέσο χρόνο παρακολούθησης 11 χρόνια το ποσοστό επιπλοκών ανέρχεται σε 9%. Ανάλογη είναι και η ημετέρα εμπειρία από το Νοσοκομείο Παιδών «Η Αγία Σοφία» κατά την τελευταία 20ετία, όπου σε σύνολο 21 ασθενών, δύο (9,5%) παρουσίασαν διαφυγή από την αναστόμωση λόγω επικουρικού έκτοπου χολαγγείου και απαιτήθηκε επανεγχείρηση με καλό αποτέλεσμα. Ο μέσος χρόνος παρακολούθησης ανέρχεται σε 10 χρόνια και όλοι οι ασθενείς είναι ελεύθεροι συμπτωμάτων.

Συμπέρασμα

Η κυστική διάταση των εξωηπατικών χοληφόρων αποτελεί σπάνια συγγενή ανωμαλία που έχει άτυπη κλινική εικόνα στα νεογνά και μπορεί να προκαλέσει νεογνικό ίκτερο. Η θεραπεία συνίσταται στην ριζική αφαίρεση της κύστεως για την αποφυγή μελλοντικής κακοήθους εξαλλαγής, πιθανότητα η οποία είναι συνάρτηση της ηλικίας του ασθενούς και αυξάνει σημαντικά μετά την ηλικία των 20 ετών.^{89,90}

Surgical causes of neonatal jaundice: Diagnosis and therapy

M. Soutis

Pediatric Surgeon

Correspondence: 7 Alevizatos str.,
15669 Papagou, Athens, Greece
Tel: +30 2106520456, Mob.: +30 6977342139
Fax: +30 2107750400
E-mail: qcz-ms@hol.gr

Summary

Neonatal jaundice represents a major clinical problem. It is the result of decreased bile flow from the hepatic ductules and it may be caused by many pathological factors. Clinical manifestations occur because of accumulation of bilirubin into the blood, that leads to jaundice, dark urine and clay-color stools. There are many causes of cholestasis in the neonatal period ranging from normal physiologic jaundice to complete biliary obstruction associated with biliary atresia. Non-surgical diseases, more common than surgical ones, include viral and bacterial infections, metabolic, toxic, genetic and vascular disorders, as well as, haemolytic diseases. Surgical causes of neonatal jaundice are rare. Biliary atresia is the commonest, followed by congenital dilatation of the extrahepatic biliary tree (choledochal cyst). Other very rare aetiological factors of surgical significance include the Alagille syndrome, the spontaneous perforation of extrahepatic bile ducts, and the inspissated bile syndrome.

This paper is dealing with the aetiology, clinical signs, diagnosis and therapy of the two more common surgical diseases that lead to neonatal cholestasis, i.e. biliary atresia and choledochal cyst.

Key words: jaundice, neonates, biliary atresia, choledochal cyst

Βιβλιογραφία

1. Davenport M, :Biliary atresia. *Seminars in Pediatr Surg*, 2005, 14: 42-48
2. Nio M, Ohi R, Miyano T, Saeki M, Shiraki K, Tanaka K: Five and 10-year survival rates after surgery of biliary atresia: A report from the Japanese Biliary Atresia Registry. *J Pediatr Surg* 2003,38: 997-1000,
3. Chardot C, Carton M, Spire-Bendelac N, Le Pommelet C, Golmard JL, Auvert B: Prognosis of biliary atresia in

- the era of liver transplantation: French national study from 1986 to 1996. *Hepatology* 1999,30: 606-611,
4. Mc Kiernan PJ, Baker AJ, Kelly DA: The frequency and outcome of biliary atresia in the UK and Ireland. *Lancet* 2000, 355: 25-29.
 5. Yoon PW, Bresee JS, Olney RS, James LM, Khoury MJ: Epidemiology of biliary atresia: A population-based study. *Pediatrics* 1997,99: 376-382.
 6. Fischler B, Haglund B, Hjern A: A population-based study on the incidence and possible pre- and perinatal etiologic risk factors of biliary atresia. *J Pediatr* 2002,141:217-222.
 7. Ohi R, Chiba T, Ohkohki N: The present status of surgical treatment for biliary atresia: Report of the questionnaire for the main institutions in Japan, in Ori R (ed): *Biliary Atresia*. Tokyo Professional Postgraduate Services, 1987, pp 125-130
 8. Mowatt AP. Biliary atresia into the 21st century: a historical perspective. *Hepatology* 1996, 23: 1682-1692
 9. Holmes JB. Congenital obliteration of the bile ducts: Diagnosis and suggestions for treatment. *Am J Dis Child* 1916,11: 405-411.
 10. Ladd WE. Congenital atresia and stenosis of the bile ducts. *JAMA* 1928,91: 1082-1085
 11. Ladd WE, Gross RE. Surgical anastomoses between the biliary and intestinal tracts in children. *Ann Surg* 1940, 112:51-63.
 12. Kasai M, Suzuki S: A new operation for noncorrectable biliary atresia: Hepatic portoenterostomy. *Shujutu* 13:733-739,1959
 13. Kasai M, Kimura S, Asakura Y: Surgical treatment of biliary atresia. *J Pediatr Surg* 1968,3:665-675.
 14. Starzl TE, Marchioro TL, Von Kaulla KN, Hermann G, Britten RS, Waddell WR: Homotransplantation of the liver in humans. *Surg Gynecol Obstet* 1963,117: 659-676.
 15. Karrer FM, Lilly JR, Stewart BA, Hall RJ: Biliary atresia registry, 1976-1989. *J Pediatr Surg* 1990,25: 1076-1081.
 16. Perlmutter DH, Shepherd RW: Extrahepatic biliary atresia: A disease or a phenotype? *Hepatology* 2002,25:1297-1304.
 17. Davenport M, Savage M, Mowatt AP, Howard ER: The biliary atresia splenic malformation syndrome. *Surgery* 1993,113:662-668.
 18. Miyano T. Biliary tract disorders and portal hypertension. In Ashcraft K, Holcomb G III, Murphy P, editors, *Pediatric Surgery*, 4rd ed. Elsevier Saunders. Philadelphia: 2005 p. 586.
 19. Silveira TR, Salzano FM, Donaldson PT, Mieli-Vergani G, Howard ER, Mowatt AP: Association between HLA and extrahepatic biliary atresia. *J Pediatr Gastroenterol Nutr* 1993,16:114-117.
 20. Petersen C, Grasshoff S, Luciano L: Diverse morphology of biliary atresia in an animal model. *J Hepatol* 1998,28:603-607.
 21. Nio M, Ohi R. Biliary atresia. *Seminars in Pediatric Surgery* 2000, 9: 177-186.
 22. Raweily EA, Gibson AAM, Burt AD: Abnormalities of intrahepatic bile ducts in extrahepatic biliary atresia. *Histopathology* 1990,17:521-527.
 23. Ohi R, Nio M: The jaundiced infant: Biliary atresia and other obstructions. In O'Neill JA, Rowe MI, Grosfeld JL, Fonkalsrud E, Coran A, editors, *Pediatric Surgery*, 5th ed St Louis, Mosby - Year Book 1998 p 1465
 24. Ibrahim M, Miyano T, Ohi R, Saeki M, Shiraki K, Tanaka K et al : Japanese Biliary Atresia Registry, 1989 to 1994. *Tohoku J Exp Med* 1997,181 : 85-95.
 25. Japanese Biliary Atresia Registry, 1998, *Jpn J Pediatr Surg* 2000, 36:348-356.
 26. Hays D, Snyder WH: Life span in untreated biliary atresia. *Surgery* 1963, 64: 373-375.
 27. Davenport M, Betalli P, D' Antiga L, Cheeseman P, Mieli-Vegali G, Howard ER: The spectrum of surgical jaundice in infancy. *J Pediatr Surg* 2003,38:1471-1479.
 28. Poley GR, Smith EI, Boon DJ, Bhatia M, Smith CW, Thompson JB: Lipoprotein-X and the double 131 I Rose Bengal tests in the diagnosis of prolonged infantile jaundice. *J Pediatr Surg* 1972,9: 699-705.
 29. Tazawa Y, Konno T: Semiquantative assay of serum lipoprotein-X in differential diagnosis of neonatal hepatitis and congenital biliary atresia. *Tohoku J Exp Med* 1980, 130:209-217.
 30. Wright K, Christie DL: Use of gamma-glutamyl transpeptidase in the diagnosis of biliary atresia. *Am J Dis Child* 1981,135:134-136.
 31. Faweya AG, Akinyinka OO, Sondeinde O: Duodenal intubation and aspiration test: Utility in the differential diagnosis of infantile cholestasis. *J Pediatr Gastroenterol Nutr* 1991, 13:290-292.
 32. Ohi R, Klingensmith WD, Lilly JR : Diagnosis of hepatobiliary disease in infants and children with Tc-99m-diethyl-IDA imaging. *Clin Nucl Med* 1981,6:297-302.
 33. Esmail J, Izadyar S, Karegar I, Gholamrezanezhad A: Biliary atresia with prolonged cholestatic jaundice: diagnostic accuracy of hepatobiliary scintigraphy. *Abdominal Imaging* 12 /9/2006.
 34. Dehghani SM, Haghigtat M, Imanieh MH, Geramizadeh B: Comparison of different diagnostic methods in infants with cholestasis. *World J Gastroenterol* 2006,12: 5893-5896.
 35. Tang ST, Ruan QL, Cao ZQ, Mao YZ, Wang Y, Li SW: Diagnosis and treatment of biliary atresia : a retrospective study. *Hepatobiliary Pancreat Dis Int* 2005,4: 108-112.
 36. Park WH, Choi SO, Lee HJ, Zeon SK, Lee SL: A new

- diagnostic approach to biliary atresia with emphasis on the ultrasonographic triangular cord sign: Comparison of ultrasonography, hepatobiliary scintigraphy, and liver needle biopsy in the evaluation of infantile cholestasis. *J Pediatr Surg* 1997,32:1555-1559.
37. Heyman MB, Shapiro HA, Thaler MM: Endoscopic retrograde cholangiography in the diagnosis of biliary malformations in infants. *Gastrointest. Endosc* 34:449-453, 1988
 38. Iinuma Y, Narisawa R, Iwafuchi M, et al: The role of endoscopic retrograde cholangiopancreatography in infantile cholestasis. *J Pediatr Surg* 2000,35:545-549.
 39. Jaw TS, Kuo YT, Liu GC, Chen SH, Wang CK: MR cholangiography in the evaluation of neonatal cholestasis. *Radiology* 1999,212:249-256.
 40. Chen SM, Chang MH, Du JC, Lin CC, Chen AC, Lee HC et al: Screening for biliary atresia by infant stool color card in Taiwan. *Pediatrics* 2006,117: 1147-1154.
 41. Okazaki T, Miyano G, Yamataka A, Kobayashi H, Koga H, Lane G, et al: Diagnostic Laparoscopy- assisted cholangiography in infants with prolonged jaundice. *Pediatr Surg Int* 2006,22:140-143.
 42. Zerbini MC, Gallucci SD, Maezono R, Ueno CM, Porta G, Maksud YG, et al: Liver biopsy in neonatal cholestasis: a review on statistical grounds. *Mod Pathol* 1997, 10:793-799.
 43. Μ.Σούτης.: Χειρουργικές παθήσεις εξωηπατικών χοληφόρων σε παιδιά. Μετεκπαιδευτικά Μαθήματα Ελλ. Χειρουργικής Εταιρείας, εκδότης ΕΧΕ1995,1: 249-257.
 44. Nakajo T, Hashizume K, Saeki M, Tsushida Y: Intussusception -type antireflux valve in the Roux -en Y loop to prevent ascending cholangitis after hepatic portojejunostomy. *J Pediatr Surg* 1990, 25:311-314.
 45. Saeki M, Nakano M, Hagane K, Simizu K: Effectiveness of an intussusceptive antireflux valve to prevent ascending cholangitis after hepatic portojejunostomy in biliary atresia. *J Pediatr Surg* 1991,26: 800-803.
 46. Dillon PW, Owings E, Cilley R, Field D, Curnow A, Georgeson K: Immunosuppression as an adjuvant therapy for biliary atresia. *J Pediatr Surg* 2001,36: 80-85
 47. Iinuma Y, Kubota M, Yag M, Kanaka S, Yamazaki S, Kinoshita Y: Effects of the herbal medicine Inchiko-to on liver function in post-operative patients with biliary atresia: A pilot study. *J Pediatr Surg* 2003,38:1607-1611.
 48. Hirsing J, Kara O, Rickham PP: Experimental investigations into the etiology of cholangitis following operation for biliary atresia: *J Pediatr Surg* 1978,13:55-57.
 49. Lilly JR: Experimental investigations into the etiology of cholangitis following operation for biliary atresia (letter). *J Pediatr Surg* 1978,13:559-560.
 50. Iwatsuki S, Shaw B Jr, Starzl TE: Liver transplantation for biliary atresia. *World J Surg* 1984,8:51-56.
 51. Muraji T, Highashimoto Y: The improved outlook for biliary atresia with corticosteroid therapy. *J Pediatr Surg* 1997,32: 1103-1107.
 52. Howard ER, Stringer MD, Mowat AP: Assessment of injection sclerotherapy in the management of 152 children with esophageal varices. *Br J Surg* 1988,75:404-408.
 53. Krowka MJ : Hepatopulmonary syndrome: An evolving perspective in the era of liver transplantation. *Hepatology* 1990,11:138-142.
 54. Kawarasaki H, Itoh M, Mizuta K, Tanaka H, Makuuchi M : Further observation on cystic dilatation of the intrahepatic biliary system in biliary atresia after hepatic portoenterostomy: Report on 10 cases. *Tohoku J Exp Med* 1997,181:175-183.
 55. Nakano M, Saeki M, Hagane K: Delayed puberty in girls having biliary atresia. *J Pediatr Surg* 1990,25:808-811.
 56. Kasai M, Mochizuki I, Ohkohchi N, Chiba T, Ohi R: Surgical limitation for biliary atresia: Indication for liver transplantation. *J Pediatr Surg* 1989, 24: 851-854.
 57. Davenport M, Kerkar N, Mieli-Vergani G, Mowat AP, Howard ER: Biliary atresia: The Kings College Hospital experience (1974-1995) *J Pediatr Surg* 1997,32: 479-485.
 58. Chardot C, Carton M, Spire-Bendelac N, Le Pommelet C, Golmard J, Reding R et al: Is the Kasai operation still indicated in children older than 3 months diagnosed with biliary atresia? *J Pediatr Surg* 2001, 36: 224-228.
 59. Hadzic N, Tizzard S, Davenport M, Singer J, Howard ER, Mieli-Vergani G: Long-term survival following Kasai portoenterostomy: is chronic liver disease inevitable? *J Pediatr Gastroenterol Nutr* 2003,37: 430-433.
 60. Diem HV, Evrard V, Vinh HT, Sokal EM, Janssen M, Otte JB, et al: Pediatric liver transplantation for biliary atresia: Results of primary grafts in 328 recipients. *Transplantation* 2003, 75: 1692-1697.
 61. Evrard V, Otte JB, Sokal E, Rochet JS, Hacurt F, Gennari F, et al: Impact of surgical and immunological parameters in pediatric liver transplantation: A multivariate analysis in 500 consecutive recipients of primary grafts. *Ann Surg* 2004 ,239: 272-280.
 62. Howard ER, MacLean G, Nio M, Donaldson N, Singer J, Ohi R: Biliary atresia: Survival patterns after portoenterostomy and comparison of a Japanese with a UK cohort of long-term survivors. *J Pediatr Surg* 2001,36: 892-897.
 63. Bucuvalas JC, Britto M, Krug S, Ryckman FC, Atherton H, Alonso MP, et al: Health-related quality of life in pediatric liver transplant recipients: A single-center study. *Liver Transplant* 2003,9:62-71.

64. Miyano T.: Biliary tract disorders and portal hypertension. In Aschraft K, Holcomb G III, Murphy JP (Editors) Pediatric Surgery, Elsevier Saunders, Philadelphia 2005, p. 594.
65. Mc Evoy CF, Suchy FJ, : Biliary tract disease in children. *Pediatr Clin North Am* 1996, 43:82-83.
66. Lipsett P, Pitt H, Colombani P, Boitnott JK, Cameron JL: Choledochal cyst disease: A changing pattern of presentation. *Ann Surg* 1994, 220:644-652
67. de Vries JS, de Vries S, Aronson DK, Bosman DK, Rauws EA, Bosma A, et al: Choledochal cysts: Age of presentation, symptoms and late complications related to Todani's classification. *J Pediatr Surg* 2002, 37:1568-1573
68. Nagi B, Kochhar R, Bhasin D, Singh K.: Endoscopic retrograde cholangiopancreatography in the evaluation of anomalous junction of the pancreatobiliary duct and related disorders. *Abdom Imaging* 2003, 38:847-852
69. Babbit DP.: Congenital choledochal cyst: new etiologic concepts on anomalous relationships of the common bile and pancreatic bulb. *Ann Radiol* 1969,12 231-241.
70. Μ.Σούτης.:Χειρουργικές παθήσεις εξωηπατικών χοληφόρων σε παιδιά. Μετεκπαιδευτικά Μαθήματα Ελλ. Χειρουργικής Εταιρείας, εκδότης ΕΧΕ,1995,1: 249-257.
71. Wong KC, Lister J: Human fetal development of the hepatopancreatic junction. *J Pediatr Surg* 1981,16: 139-145.
72. Sugiyama M, Atomi Y, Kuroda A. Pancreatic disorders associated with anomalous pancreatobiliary junction. *Surgery* 1999, 126: 492-497
73. Kamisawa T, Matsukawa M, Amemiya K, Tu Y, Egawa N, Okamoto A, et al: Pancreatitis associated with pancreatobiliary maljunction. *Hepatogastroenterology* 2003, 50: 1665-1668
74. Κεραμίδας Δ, Σούτης Μ, Μαυρίδης Γ, Ντόλατζας Θ. Συγγενείς κύστες του εξωηπατικού χοληφόρου δένδρου και η χειρουργική τους αντιμετώπιση. Πρακτικά XVII Πανελληνίου Συνεδρίου Χειρουργικής, Αθήνα 1992, σελ.268-270.
75. Karrer F, Lilly J, Hall R. Biliary tract disorders and portal hypertension. In: Ashcraft and Holder(Editors). *Pediatric Surgery* 2nd ed .WB Saunders Co, Philadelphia 1993,p. 485.
76. Alonso Lej F, Rever WB, Pesagno DJ:Collective review. Congenital choledochal cyst with a report of 2 and analysis of 94 cases. *Surg Gynecol Obstet* 1959, 108: 1-6.
77. Todani T, Watanabe Y, Narusue M, Tabuchi K, Okajima K. Congenital bile cyst. Classification, operative procedures and review of 37 cases including cancer arising from choledochal cyst. *Am J Surg* 1977, 134:263-269
78. Miyano T, Yamataka A, Li L. Congenital biliary dilatation. *Semin Pediatr Surg* 2000, 9: 187-195
79. Yamataka A, Ohshiro K, Okada Y, Hosoda Y, Fujiwara T, Sunagawa M et al: Complications after cyst excision with hepaticoenterostomy for choledochal cyst and their surgical management in children versus adults. *J Pediatr Surg* 1997, 32:1097-1102.
80. Yamataka A, Kuwatsuru R, Shima H, Kobayashi H, Lane G, Katayama H et al: Initial experience with non-breath-hold magnetic resonance cholangiopancreatography: A new noninvasive technique for the diagnosis of the choledochal cysts in children. *J Pediatr Surg* 1997,32: 1560-1562.
81. Todani T, Watanabe Y, Toki A :Carcinoma related to choledochal cysts with internal drainage operations. *Surg Gynecol Obstet* 1987,164: 161-162.
82. Naito M, Iwafuchi M, Ohsawa Y: Late follow-up following internal drainage of choledochal cysts; reassessment of nessecity for reoperation. *Pediatr Surg Int* 1992,7: 282-283.
83. Kaneko K, Ando H, Watanabe Y, Seo T, Harada t, Ito F, et al: Secondary excision of choledochal cysts after previous cystenterostomies. *Hepatogastroenterology* 1999,46: 2772-2775.
84. Miyano T, Yamataka A. Choledochal cysts. *Curr Opin Pediatr* 1997,9 :283-288,.
85. Li L, Feng W, Jing-Bo F, Oi-Zhi Y, Lin-Ming Y, Yu L, et al: Laparoscopic assisted total cyst excision of choledochal cyst and Royx-en-Y hepaticoenterostomy. *J Pediatr Surg* 2004, 39:1663-1666.
86. Ure BM, Nustede R, Becker H. Laparoscopic resection of congenital choledochal cyst, hepaticojejunostomy, and externally made Royx-en-Y anastomosis. *J Pediatr Surg* 2005, 40:728-730.
87. Martinez-Ferro M, Esteves E, Laje P. Laparoscopic treatment of biliary atresia and choledochal cyst. *Semin Pediatr Surg* 2005, 14:206-215.
88. Miyano T, Yamataka A, Kato Y, Segawa O, Lane G, Yakamizawa S et al: Hepaticoenterostomy after excision of choledochal cyst in children: a 30-year experience with 180 cases. *J Pediatr Surg* 1996, 31: 1417-1421.
89. Iwai N, Deguchi E, Yanagihara J, Iwai M , Matsuo H, Todo S, et al :Cancer arising in a choledochal cyst in a 12-year-old girl. *J Pediatr Surg* 1990, 25:1261-1263.
90. Joseph T. Surgical techniques and long-term results in the treatment of choledochal cyst. *J Pediatr Surg* 1990,25: 782-787.