

# Η εφαρμογή της συνεχούς καταγραφής της φλοιϊκής εγκεφαλικής δραστηριότητας στη Μονάδα Εντατικής Νοσηλείας νεογνών

**Β. Σούμπαση-Γρίβα, Κ. Μητσάκης**

Α' Νεογνολογική Κλινική και Εντατική Νοσηλεία Νεογνών Α.Π.Θ., ΓΠΝ Θεσσαλονίκης «Ιπποκράτειο»

Αλληλογραφία: Βασιλική Σούμπαση-Γρίβα

Α' Νεογνολογική Κλινική και Εντατική Νοσηλεία Νεογνών Α.Π.Θ., ΓΠΝ Θεσσαλονίκης «Ιπποκράτειο»

E-mail: [soubasi@med.auth.gr](mailto:soubasi@med.auth.gr)

## Περίληψη

Το a-EEG (amplitude integrated electroencephalogram) είναι μία μέθοδος συνεχούς παρακολούθησης της φλοιϊκής δραστηριότητας του εγκεφάλου και αποτελεί βασικό εφόδιο του νεογνολόγου στη προσπάθεια του να προλάβει και να αντιμετωπίσει τις διαταραχές του ΚΝΣ των νεογνών υψηλού κίνδυνου. Η μέθοδος συμβάλλει τόσο στην εκτίμηση της γενικής κατάστασης του εγκεφαλικού φλοιού, όσο και στη διάγνωση και αντιμετώπιση των σπασμών, που πολλές φορές στα νεογνά είναι άτυποι ή υποκλινικοί. Συμβάλλει επίσης στην αξιολόγηση της αποτελεσματικότητας των αντιεπιληπτικών φαρμάκων. Η συσχέτιση του a-EEG με το κλασικό ΗΕΓ είναι ικανοποιητική και η προγνωστική του αξία σε τελειόμηνα νεογνά με υποξική ισχαιμική εγκεφαλοπάθεια είναι τέτοια που αποτελεί κριτήριο επιλογής ασθενών για νευροπροστατευτική θεραπεία. Στα πρόωρα νεογνά εκτός από την παρακολούθηση της εξέλιξης της φυσιολογικής ωρίμανσης του ΚΝΣ, το a-EEG συμβάλλει στην εκτίμηση της βαρύτητας διαφόρων παθολογικών καταστάσεων.

*Λέξεις - κλειδιά:* amplitude-integrated EEG, σπασμοί, ΗΕΓ, συνεχής παρακολούθηση φλοιϊκής εγκεφαλικής δραστηριότητας, υποξική ισχαιμική εγκεφαλοπάθεια, φυσιολογική ωρίμανση του Κ.Ν.Σ.

## Εισαγωγή

Η συνεχής παρακολούθηση (monitoring) των ζωτικών λειτουργιών του νεογνού (θερμοκρασία, αρτηριακή πίεση, διούρηση, καρδιακή συχνότητα, κορεσμός της αιμοσφαιρίνης σε οξυγόνο, αναπνευστική λειτουργία) εφαρμόζεται για δεκαετίες στις ΜΕΝΝ, επιτρέποντας στους νεογνολόγους την έγκαιρη θεραπευτική παρέμβαση. Αντίθετα, η εγκεφαλική δραστηριότητα σπανίως τυγχάνει

επαρκούς και ικανοποιητικής εκτίμησης στις περισσότερες σύγχρονες ΜΕΝΝ. Η αδυναμία αυτή και οι δυνητικές επιπτώσεις της στη διαφύλαξη της ακεραιότητας του κεντρικού νευρικού συστήματος του πρόωρου και του βαρέως πάσχοντος νεογνού γίνεται περισσότερο εμφανής, αν ληφθεί υπόψη η δύσκολη νευρολογική κλινική εκτίμηση αυτής της ομάδας ασθενών. Η δυσκολία αυτή επιτείνεται από

τη συχνή χορήγηση αναλγητικών και κατασταλτικών φαρμάκων, καθώς επίσης και από το γεγονός ότι, οι νεογνικοί σπασμοί συχνά είναι άτυποι και πολλές φορές υποκλινικοί. Επιληπτική δραστηριότητα διάρκειας 30 λεπτών, εξαντλεί σε σημαντικό βαθμό τα ενεργειακά αποθέματα του εγκεφάλου, ενώ δε μπορεί να αποκλειστεί η αρνητική επίπτωση των υποκλινικών σπασμών.<sup>1</sup> Καθίσταται, λοιπόν, επιτακτική η συνεχής παρακολούθηση της εγκεφαλικής δραστηριότητας κατά τη διάρκεια της εντατικής νοσηλείας τους προκειμένου να καταστεί δυνατή η έγκαιρη διάγνωση και αντιμετώπιση των διαφόρων νευρολογικών διαταραχών και των επιπλοκών τους.

Το a-EEG (amplitude integrated electroencephalogram) είναι μία μέθοδος εκτίμησης της βασικής λειτουργικής κατάστασης του εγκεφαλικού φλοιού και καταγραφής σπασμών. Για την εφαρμογή της χρησιμοποιείται το Cerebral Function Monitor (CFM), που είναι μία συσκευή φιλική προς το χρήστη, άμεσα διαθέσιμη δίπλα στη θερμοκοιτίδα του νεογνού (Εικόνα 1). Σχεδιάστηκε στα τέλη της δεκαετίας του 1960 και χρησιμοποιήθηκε για την παρακολούθηση ενηλίκων με κρανιοεγκεφαλική κάκωση, κωματώδη κατάσταση ή κατά τη διάρκεια καρδιοχειρουργικών επεμβάσεων. Με το CFM λαμβάνεται μία συνεχής καταγραφή της ηλεκτρικής δραστηριότητας του εγκεφαλικού φλοιού. Η μέθοδος είναι απλή, η ερμηνεία του δεν απαιτεί την παρουσία εξειδικευμένου προσωπικού και εφαρμόζεται εύκολα, όπως οι συσκευές ελέγχου

της καρδιοαναπνευστικής λειτουργίας. Επιπλέον η συσκευή παρέχει τη δυνατότητα καταγραφής μιας απαγωγής κλασσικού ΗΕΓ.<sup>2-5</sup>

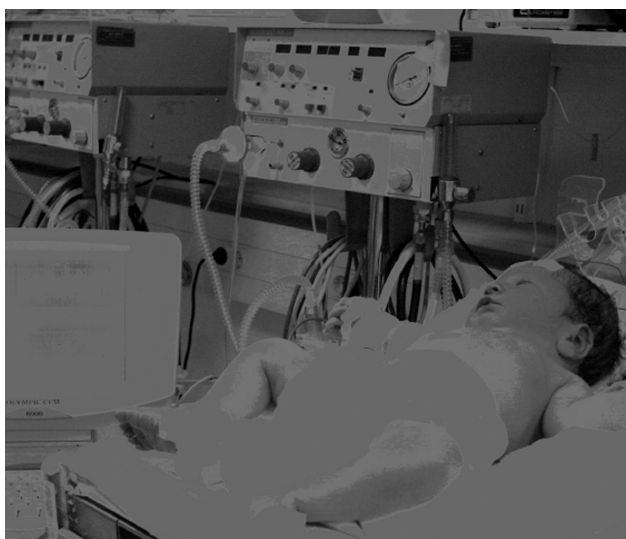
Η παρούσα ανασκόπηση θα αναφερθεί στη συσχέτιση ανάμεσα στο a-EEG και το κλασσικό ΗΕΓ, στην εκτίμηση της βασικής καταγραφής του a-EEG σε τελειόμηνα και πρόωρα νεογνά και στην προγνωστική του αξία αναφορικά με τη νευροαναπτυξιακή έκβαση τελειόμηνων νεογνών με υποξική ισχαιμική εγκεφαλοπάθεια και πρόωρων νεογνών με εγκεφαλική αιμορραγία. Θα γίνει, επίσης, αναφορά στη διάγνωση των νεογνικών σπασμών και στην επίδραση των αντιεπιληπτικών φαρμάκων με τη βοήθεια του a-EEG.

### Κλασσικό ΗΕΓ και a-EEG

Το κλασσικό ηλεκτροεγκεφαλογράφημα (ΗΕΓ) θεωρείται μέθοδος εκλογής για τη διάγνωση των σπασμών και για την εκτίμηση της βασικής λειτουργικής κατάστασης του εγκεφάλου. Ωστόσο, η παρατεταμένη καταγραφή του σε νεογνό που νοσηλεύεται σε ΜΕΝΝ είναι εξαιρετικά δύσκολη και πρακτικά αδύνατη.<sup>6,7</sup>

Το a-EEG προκύπτει από μία ειδική επεξεργασία του κλασσικού ηλεκτροεγκεφαλογραφικού σήματος, που λαμβάνεται από μία ή και περισσότερες απαγωγές. Με μία εύχρηστη συσκευή ειδικά σχεδιασμένη για να λειτουργεί μέσα στο δύσκολο και απαιτητικό περιβάλλον της ΜΕΝΝ, δίπλα στη θερμοκοιτίδα και χωρίς να παρεμβάλλεται στην υπόλοιπη παρακολούθηση του νεογνού, λαμβάνεται μία μονοκάναλη συνεχής καταγραφή της ηλεκτρικής δραστηριότητας του εγκεφαλικού φλοιού. Χρησιμοποιούνται τρία ηλεκτρόδια, που τοποθετούνται εύκολα στο κεφάλι του νεογνού. Η καταγραφή, αφού ενισχυθεί, και φιλτραριστεί, έτσι ώστε να αποκλείονται συχνότητες μικρότερες από 2 και μεγαλύτερες από 15 Hz (που αντιστοιχούν σε μυϊκή δραστηριότητα και ηλεκτρικά παράσιτα αντίστοιχα), συμπιέζεται χρονικά για να αποτυπωθεί σε ημιλογαριθμική κλίμακα με ταχύτητα 6 εκατοστών την ώρα. Η ερμηνεία του είναι σχετικά εύκολη και η εκμάθησή του απαιτεί βραχύχρονη εκπαίδευση, σε αντίθεση με το κλασσικό ΗΕΓ.<sup>2,5</sup> Έτσι, λοιπόν, μέσω μιας απλοποιημένης ηλεκτροεγκεφαλογραφικής καταγραφής, παρέχονται οι εξής δυνατότητες:

1. Συνεχής παρακολούθηση της βασικής εγκεφαλικής δραστηριότητας για όσο χρονικό διάστημα επιθυμούμε και
2. Ανίχνευση και διάγνωση σπασμών και αξιολόγηση της θεραπείας τους.



**Εικόνα 1:** Έλεγχος της ηλεκτρικής δραστηριότητας του φλοιού με το CFM.

Οι δύο μέθοδοι έχουν συσχετισθεί στην εκτίμηση της βασικής δραστηριότητας του εγκεφαλικού φλοιού και στην ανίχνευση επιληπτικής δραστηριότητας με ικανοποιητικά αποτελέσματα. Μολονότι όλοι οι σπασμοί διάρκειας μεγαλύτερης των 30 δευτερολέπτων μπορούν να ανιχνευθούν με το a-EEG, κάποιοι εστιακοί, μικρής διάρκειας και έντασης σπασμοί μπορεί να διαφύγουν, γεγονός που οφείλεται στο ότι χρησιμοποιείται μία μόνο απαγωγή. Το ίδιο μπορεί να συμβεί και με το κλασικό ΗΕΓ, όταν χρησιμοποιείται περιορισμένος αριθμός απαγωγών και καταγραφές μικρής διάρκειας. Σε ταυτόχρονη εκτίμηση σπασμών με το κλασικό ΗΕΓ και το a-EEG σε 34 ασθενείς, όλοι οι γενικευμένοι ΗΕΓ σπασμοί καταγράφηκαν με το a-EEG, ενώ μόνο το 70% των εστιακών σπασμών έγινε αντιληπτό με το a-EEG.<sup>8</sup> Παρόμοια μελέτη έδειξε 80% ευαισθησία και 100% ειδικότητα για το a-EEG. Όσον αφορά τη βασική ηλεκτρική δραστηριότητα του εγκεφαλικού φλοιού, η συχνότερα παρατηρούμενη διαφορά ανάμεσα στις δύο μεθόδους είναι η καταγραφή της μη συνεχούς δραστηριότητας με χαμηλό ενδιάμεσο δυναμικό στο a-EEG σαν πολύ χαμηλό δυναμικό με εκφορτίσεις (burst-suppression) στο κλασικό ΗΕΓ.<sup>8-10</sup>

### Εκτίμηση της βασικής καταγραφής του a-EEG

Οι deVries & Westas<sup>11</sup>, όπως και οι περισσότεροι συγγραφείς<sup>2-4, 12,14</sup>, χρησιμοποιούν τον περιγραφικό τρόπο αξιολόγησης των καταγραφών που είναι υποκειμενικός και βασίζεται:

- στη μέτρηση του ανώτερου και κατώτερου δυναμικού της καταγραφής.
- στην εκτίμηση της εναλλαγής περιόδων βαθύ ύπνου και περιόδων εγρήγορσης ή ενεργού ύπνου, που εμφανίζεται ως ημιτονοειδής καμπύλη που αφορά κυρίως το κατώτερο δυναμικό.
- και στην εκτίμηση της ύπαρξης σπασμών

Οι 5 βασικές καταγραφές (Εικόνα 2) στα τελειόμηνα νεογνά, όπως αυτές καθορίζονται με βάση το ανώτερο και κατώτερο δυναμικό είναι οι εξής

**1. Η συνεχής δραστηριότητα** (continuous -C), που χαρακτηρίζεται από ανώτερο δυναμικό >10 mcV και κατώτερο > 5 mcV

**2. Η μη συνεχής δραστηριότητα** (discontinuous -DC) που χαρακτηρίζεται από ανώτερο δυναμικό > 10 mcV και κατώτερο δυναμικό <5 mcV.

**3. Η πολύ χαμηλή φλοιϊκή δραστηριότητα με εκφορτίσεις** (burst-suppression-BS). Εδώ το κατώτερο δυναμικό βρίσκεται από 0-2 mcV χωρίς διακρι-

τή μεταβλητότητα, το ανώτερο δυναμικό είναι < 10 mcV, ενώ παρεμβάλλονται και εκφορτίσεις με δυναμικό μεγαλύτερο από 25 mcV. Διακρίνεται σε BS+ όταν οι εκφορτίσεις > 100/ώρα και BS- όταν οι εκφορτίσεις είναι < 100/ώρα.

**4. Το συνεχές πολύ χαμηλό δυναμικό** (Continuous low voltage -CLV), με δυναμικό ίσο ή μικρότερο του 5 mcV.

**5. Η ισοηλεκτρική καταγραφή** (Flat Trace-FT), όπου δεν παρατηρείται ουσιαστικά ηλεκτρική δραστηριότητα.

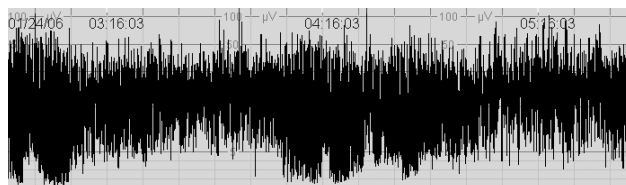
Η συνεχής δραστηριότητα θεωρείται φυσιολογική για τα τελειόμηνα νεογνά, η μη συνεχής δραστηριότητα ελαφρώς παθολογική, ενώ η πολύ χαμηλή φλοιϊκή δραστηριότητα με εκφορτίσεις, το συνεχές πολύ χαμηλό δυναμικό και η ισοηλεκτρική καταγραφή έντονα παθολογικές.

Το επόμενο χαρακτηριστικό της καταγραφής που πρέπει να αξιολογηθεί είναι η **παρουσία εναλλαγών εγρήγορσης-ενεργού ύπνου και βαθύ ύπνου**, που εμφανίζεται ως ημιτονοειδής καμπύλη που αφορά κυρίως το κατώτερο δυναμικό (Εικόνα 3). Στα φυσιολογικά τελειόμηνα νεογνά η εναλλαγή αυτή είναι σαφής με διάρκεια των σταδίων του βαθύ ύπνου ίση ή μεγαλύτερη από 20 λεπτά. Οι κυκλικές αυτές μεταβολές αρχίζουν να διακρίνονται από την 26-27 εβδομάδα μετά τη σύλληψη, ακολουθούν την ωρίμανση του εγκεφάλου και από τις 31-32 εβδομάδες διακρίνονται καθαρά στο a-EEG. Οι περίοδοι με αυξημένο εύρος καταγραφής αντιστοιχούν στο βαθύ ύπνο.

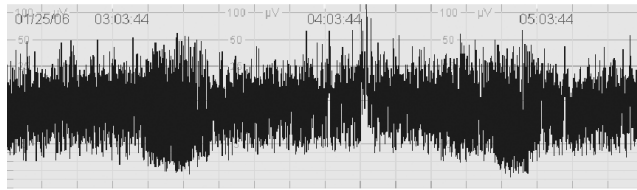
Δεν υπάρχει, όμως, απόλυτη ομοφωνία μεταξύ των συγγραφέων όσον αφορά τον τρόπο εκτίμησης των a-EEG καταγραφών.

Οι Burdjalon και συν.<sup>15</sup> περιγράφουν ένα αριθμητικό σύστημα βαθμολογίας των καταγραφών. Βαθμολογούνται 4 στοιχεία:

**1. Πυκνότητα καταγραφής** (Continuity): Αναφέρεται στην ύπαρξη ή την απουσία σταθερής και συχνής εναλλαγής της ηλεκτρικής δραστηριότητας, έτσι ώστε η καταγραφή να εμφανίζεται περισσότερο

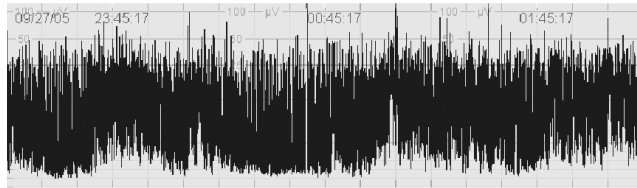


**Εικόνα 3:** Η εναλλαγή περιόδων ύπνου με περιόδους εγρήγορσης (SWC) εμφανίζεται ως ημιτονοειδής καμπύλη, που αφορά κυρίως το κατώτερο δυναμικό.



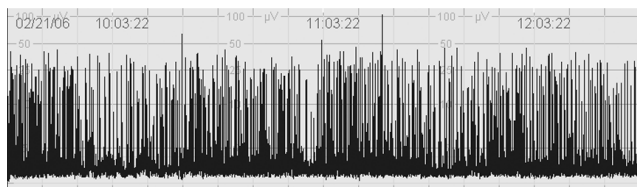
**Συνεχής (C)**

Συνεχής δραστηριότητα με κατώτερο δυναμικό >5 και ανώτερο >10mcV



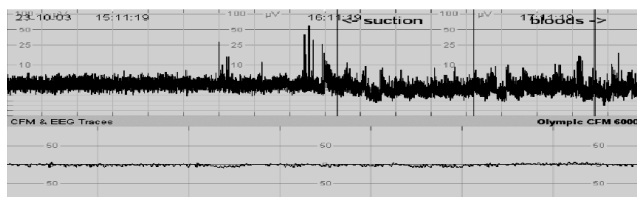
**Μη συνεχής (DC)**

Μη συνεχής δραστηριότητα με κατώτερο δυναμικό <5 και ανώτερο >10mcV




**Πολύ χαμηλή φλοιϊκή δραστηριότητα με εκφορτίσεις (BS)**

Μη συνεχής δραστηριότητα με κατώτερο δυναμικό από 0-1(2) mcV χωρίς μεταβλητότητα και με παρεμβалλόμενες εκφορτίσεις > 25 mcV



**Συνεχές πολύ χαμηλό δυναμικό (CLV)**

Συνεχής δραστηριότητα πολύ χαμηλού δυναμικού (περίπου ή < 5mcV)



**Ισοηλεκτρική καταγραφή (FT)**

Απουσία δραστηριότητας με καταγραφή < 5mcV

**Εικόνα 2:** Βασικές καταγραφές του a-EEG.

ρο ή λιγότερο πυκνή.

**2. Κυκλικότητα (Cycling):** Κυκλικότητα παρατηρείται στις μεταβολές του εύρους του δυναμικού και της πυκνότητας των καταγραφών.

**3. Δυναμικό κάτω ορίου καταγραφής (Amplitude of the lower border):** Εκτιμάται το μέγεθος της κατάσπασης (μέση τιμή) του κάτω ορίου της καταγραφής. Όταν υπάρχει κυκλικότητα, εκτιμάται το κατώτερο δυναμικό του στενότερου τμήματος.

**4. Εύρος δυναμικού καταγραφής (Bandwidth of the a-EEG):** Είναι συνδυασμός του εύρους της καταγραφής (ανώτερο και κατώτερο όριο καταγραφής) και του μεγέθους της κατάσπασης του δυναμικού του κάτω ορίου καταγραφής

Η συνολική βαθμολογία (0-13) συσχετίζεται με τη διάρκεια κήσης και την ωριμότητα του προώρου,

με την υψηλότερη βαθμολογία μετά τις 36 εβδομάδες (Πίνακας 1). Οι συγγραφείς, όμως, δεν κάνουν ιδιαίτερη αναφορά στις ανώμαλες καταγραφές.

Ωστόσο, καμία μέθοδος δεν είναι κατάλληλη για στατιστικές συγκρίσεις μεταξύ καταγραφών είτε του ίδιου νεογνού είτε διαφορετικών νεογνών. Συνδυασμός των παραπάνω μεθόδων κάνει την αξιολόγηση πιο αντικειμενική και επιτρέπει τις συγκρίσεις.<sup>16</sup>

Όπως συμβαίνει και με το ΗΕΓ, έτσι και το a-EEG αλλάζει με την ωρίμανση του εγκεφάλου, από μη συνεχή δραστηριότητα σε συνεχή. Στα πρόωρα, η ωρίμανσή του a-EEG ακολουθεί την ωρίμανση του ΗΕΓ. Αρχικά, η καταγραφή είναι μη συνεχής, ενώ από τις 26 εβδομάδες μετά τη σύλληψη παρατηρείται σταδιακή αύξηση της συνεχούς δραστηριότη-

**Πίνακας 1:** Αριθμητικό σύστημα βαθμολόγησης του a-EEG.

Μέθοδος βαθμολογίας του a-EEG				
Βαθμός	Πυκνότητα καταγραφής	Κυκλικότητα	Δυναμικό κάτω ορίου καταγραφής	Εύρος δυναμικού καταγραφής και δυναμικό κάτω ορίου καταγραφής
0	Αραιή	Καμία	Σοβαρή κατάσπαση (<3μV)	Μεγάλη καταστολή: μικρό εύρος (<15μV) και χαμηλό δυναμικό (5μV)
1	Μέτρια	Κυματοειδής μορφή	Μέτρια κατάσπαση (3-5μV)	Μεγάλη ανωριμότητα: μεγάλο (>20μV) ή μέτριο εύρος(15-20μV) και χαμηλό δυναμικό (5μV)
2	Πυκνή	Μη σαφής κυκλικότητα	Ανύψωση (>5μV)	Ανώριμο: μεγάλο εύρος (>20μV) και υψηλό δυναμικό (>5μV)
3		Σαφής κυκλικότητα, αλλά με διακοπές		Σε φάση ωρίμανσης: μέτριο εύρος (15-20μV) και υψηλό δυναμικό (>5μV)
4		Σαφής κυκλικότητα χωρίς διακοπές		Ώριμο: μικρό εύρος (<15μV) και υψηλό δυναμικό (>5μV)
5		Κανονική, ώριμη κυκλικότητα		

τας, η οποία στο τελειόμηνο νεογνό καταλαμβάνει το 80% του συνόλου. Το πάχος της καταγραφής είναι μεγαλύτερο κατά τη διάρκεια της μη συνεχούς δραστηριότητας, εύρημα που οφείλεται κυρίως στην κάθοδο (κατάσπαση) του κάτω ορίου της καταγραφής (Εικόνα 4). Η εμφάνιση των κυκλικών εναλλαγών ύπνου-εγρήγορσης αρχίζει από την 26η-27η εβδομάδα μετά τη σύλληψη και γίνεται σαφής από την 31η-32η εβδομάδα.<sup>17-19</sup>

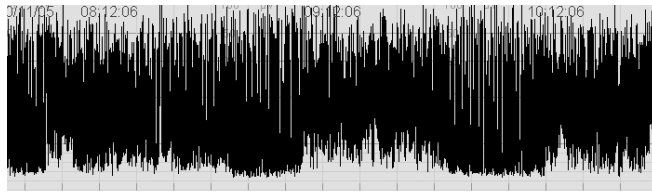
### a-EEG και σπασμοί

Οι σπασμοί είναι συχνοί σε βαρέως πάσχοντα νεογνά. Η συχνότερη αιτία είναι η υποξαιμική ισχαιμική εγκεφαλοπάθεια (ΥΙΕ) ενώ άλλες καταστάσεις που δρουν στο ΚΝΣ, όπως σύμφυτες διαταραχές του μεταβολισμού, μηνιγγίτιδα, αιμορραγία, κακώσεις, και ανατομικές ανωμαλίες, είναι πιθανόν να προκαλέσουν σπασμούς στη νεογνική περίοδο. Οι σπασμοί με το a-EEG μπορεί να καταγραφούν με τρεις διαφορετικούς τρόπους: 1. Η κλασική saw-tooth καταγραφή, όπου παρατηρούνται επαναλαμβανόμενα επεισόδια ανύψωσης και του κατώτερου

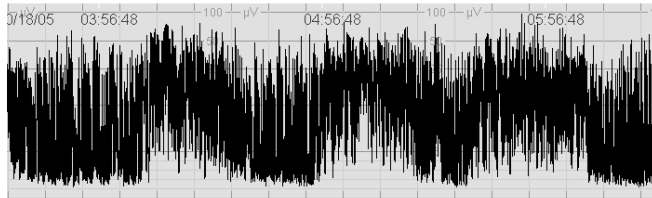
και του ανώτερου ορίου της καταγραφής. 2. Η μη κλασική saw-tooth καταγραφή, όπου παρατηρούνται επαναλαμβανόμενα επεισόδια ανύψωσης του κατώτερου ορίου της καταγραφής, χωρίς να συνοδεύονται από σαφή ανύψωση του ανώτερου ορίου. Αυτή η καταγραφή μερικές φορές προκαλείται από φυσιολογική μυϊκή δραστηριότητα. 3. Μονήρης σπασμός, που εμφανίζεται σαν μεμονωμένη ανύψωση του κατώτερου ορίου, με ή χωρίς ανύψωση του ανώτερου ορίου (Εικόνα 5).

Το CFM παράλληλα με το a-EEG εξασφαλίζει και την καταγραφή μιας απαγωγής κλασικού ΗΕΓ, δίνοντας έτσι τη δυνατότητα στο νεογνολόγο να αξιολογεί πληρέστερα τις ύποπτες για σπασμούς καταγραφές του a-EEG, που μερικές φορές μπορεί να οφείλονται σε νοσηλευτικές παρεμβάσεις ή σε φυσιολογική μυϊκή δραστηριότητα του νεογνού.

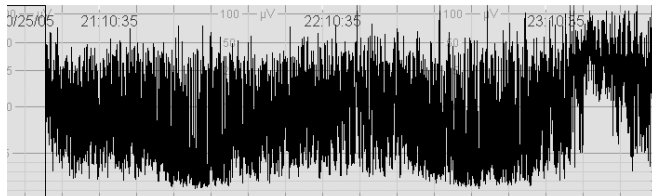
Σημαντική φαίνεται να είναι και η συχνότητα των σιωπηλών σπασμών (ηλεκτρικοί σπασμοί). Αυτοί, συμβαίνουν πριν ή μετά τους ηλεκτροκλινικούς σπασμούς, και πιο συχνά μετά την εφαρμογή της αντιεπιληπτικής θεραπείας και την καταστολή των κλινικών σπασμών. Δεν υπάρχει συμφωνία μεταξύ



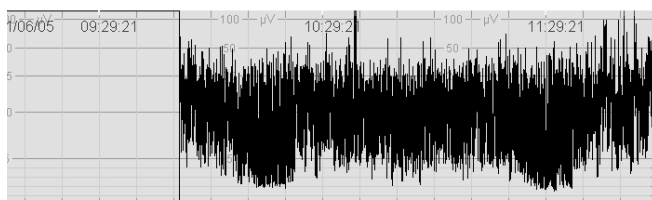
Ηλικία 27εβδ.



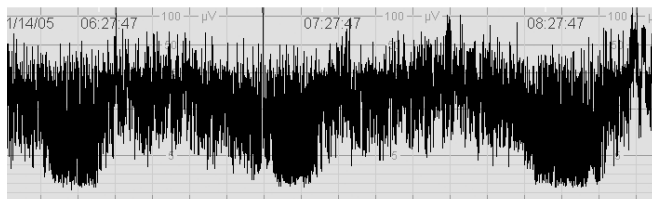
Ηλικία 29εβδ



Ηλικία 32εβδ



Ηλικία 34εβδ



Ηλικία 36εβδ

**Εικόνα 4:** Φυσιολογική ωρίμανση της εγκεφαλικής δραστηριότητας στα πρόωρα νεογνά. Περίπτωση πρόωρου νεογνού ΔΚ 27 εβδομάδες, ΒΓ1020γρ. (περιστατικό από το αρχείο μας).

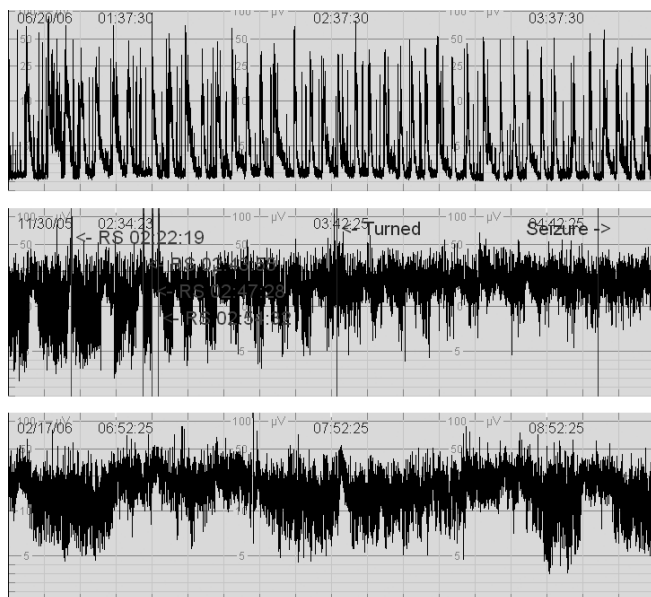
των συγγραφέων για το αν πρέπει να θεραπεύονται οι υποκλινικοί σπασμοί, αν και υπάρχουν ενδείξεις από μερικές μελέτες ότι συνδυάζονται με κακή νευροαναπτυξιακή εξέλιξη. Με το a-EEG μπορεί να διαφοροδιαγνωσθούν οι ανώμαλες κινήσεις από τα ισοδύναμα σπασμών.

Το a-EEG χρησιμοποιείται, επίσης, για την παρακολούθηση των σπασμών και την απάντηση στην αντιεπιληπτική θεραπεία. Τα αντιεπιληπτικά φάρμακα προκαλούν καταστολή της βασικής εγκεφαλικής λειτουργίας, η οποία στα πρόωρα νεογνά μπορεί να είναι ιδιαίτερα εμφανής.<sup>5,20-24</sup>

## Εφαρμογές του a-EEG στα τελειόμηνα και τα πρόωρα νεογνά

### Τελειόμηνα νεογνά

Τελειόμηνα νεογνά που νοσηλεύονται σε ΜΕΝΝ και έχουν διαταραχές από το κυκλοφορικό, υποξία, υπογλυκαιμία ή σπασμούς βρίσκονται σε αυξημένο κίνδυνο να παρουσιάσουν διαταραχή της εγκεφαλικής λειτουργίας ενίοτε χωρίς την ανάλογη κλινική συμπτωματολογία λόγω της βαρύτητας της κατάστασης τους ή λόγω των κατασταλτικών ή αναλγητικών φαρμάκων που τους χορηγούνται. Στις παραπάνω καταστάσεις, η ηλεκτρική δραστηριότητα του φλοιού διατηρείται ανέπαφη με εξαίρεση την περίπτωση χορήγησης μεγάλων δόσεων αντιεπιληπτικών φαρ-



*Καταγραφή Saw-tooth*

*Επαναλαμβανόμενοι σπασμοί (RS)*

*Μονήρεις σπασμοί με συχνότητα εμφάνισης μικρότερης των 30'*

*Μονήρης σπασμός (SS)*

*Παρουσία ενός μεμονωμένου σπασμού*

*Εικόνα 5. Κατάταξη της επιληπτικής δραστηριότητας (Καταγραφές από το αρχείο μας).*

μάκων. Στις περιπτώσεις αυτές, το a-EEG αποτελεί εξαιρετική μέθοδο εκτίμησης της εγκεφαλικής λειτουργίας. Καταγραφές a-EEG με δυναμικό μεταξύ 10-25 mV και κυκλικές εναλλαγές ύπνου εγρήγορης αποτελούν ένδειξη ανέπαφης εγκεφαλικής λειτουργίας. Το a-EEG έχει αποδειχθεί πολύ ευαίσθητη μέθοδος για την πρόωπη πρόγνωση τελειόμηνων νεογνών με ΥΙΕ. Μία συνεχής ή μία ελαφρώς μη συνεχής καταγραφή μέσα στο πρώτο εξάωρο της ζωής σχετίζεται με μεγάλη πιθανότητα ανάνηψης της εγκεφαλικής λειτουργίας και καλή πρόγνωση. Η εμφάνιση εναλλαγών ύπνου-εγρήγορης μέσα στις πρώτες 36 ώρες της ζωής σε νεογνά με μέτρια ΥΙΕ συσχετίστηκε με καλύτερη έκβαση σε σύγκριση με νεογνά στα οποία εμφανίστηκε αργότερα. Μελετήθηκε, επίσης, από διάφορους συγγραφείς η προγνωστική αξία της σοβαρά παθολογικής καταγραφής τις πρώτες 6 ώρες της ζωής σε σχέση με την κακή νευροαναπτυξιακή εξέλιξη των νεογνών με ΥΙΕ. Η ειδικότητα του a-EEG κυμαίνεται από 77-89%, η ευαισθησία από 85-95%, η θετική προγνωστική αξία από 78-86% και η αρνητική προγνωστική αξία από 84-96%. Τόσο η θετική όσο και η αρνητική προγνωστική αξία είναι ελαφρώς μικρότερες όταν το a-EEG εκτιμάται στις 3 ώρες συγκριτικά με τις 6 ώρες, αλλά παραμένει αξιόπιστο ως κριτήριο επιλογής για την εφαρμογή της υποθερμίας ως νευροπροστατευτικής θεραπείας. Η προγνωστική αξία αυξάνεται όταν η καταγραφή συνδυάζεται με νευρολογική εξέταση του νεογνού, στις πρώτες 12 ώρες ζωής.<sup>14,25-31</sup>

### **Πρόωρα νεογνά**

Ένας από τους στόχους της Νεογνολογίας είναι η πρόληψη της εγκεφαλικής βλάβης στα πρόωρα νεογνά. Συνεχής παρακολούθηση της εγκεφαλικής λειτουργίας δυνατόν να εντοπίσει τους ασθενείς υψηλού κινδύνου για επιπλοκές από το ΚΝΣ. Έγκαιρη διάγνωση και πρόωπη παρέμβαση μπορεί να εμποδίσει τη δευτεροπαθή εγκεφαλική βλάβη. Η παρακολούθηση της φλοιικής δραστηριότητας των πρόωρων νεογνών με το a-EEG κερδίζει έδαφος και προτείνεται ως εναλλακτικός τρόπος παρακολούθησης σε σχέση με το κλασικό ΗΕΓ.

Στα πολύ χαμηλού βάρους πρόωρα νεογνά, η βασική a-EEG δραστηριότητα είναι μη συνεχής. Ωστόσο, οι Olischar και συν. διακρίνουν, ανάλογα με την ωριμότητα, δύο τύπους μη συνεχών καταγραφών. Ένα είδος ανώριμης μη συνεχούς καταγραφής που μοιάζει περισσότερο με burst-suppression με χαμηλό (<3 mcV) δυναμικό κάτω ορίου καταγραφής που παρατηρείται στα πιο ανώριμα νεογνά (24 - 24 εβδομάδων) και χαρακτηρίζεται ως "discontinuous low voltage". Και έναν δεύτερο τύπο που παρατηρείται σε νεογνά 26 - 27 εβδομάδων, ονομάζεται "discontinuous high voltage" και χαρακτηρίζεται από υψηλότερα (3 - 5 mcV) δυναμικά κάτω ορίου καταγραφής και στους δύο τύπους τα ανώτερα δυναμικά είναι υψηλά. Οι ίδιοι συγγραφείς σημειώνουν ότι ενώ η παρουσία επαναλαμβανόμενων εκφορτίσεων (δυναμικό > 100 mcV) είναι ενδεικτική σπασμών στα τελειόμηνα νεογνά, αποτελούν φυσιολογικό φαινόμενο για πρόωρα <30

εβδομάδες χωρίς προβλήματα.

Επειδή μέχρι την ηλικία των 30 εβδομάδων η δραστηριότητα είναι κυρίως μη συνεχής έχουν προταθεί διάφοροι τρόποι εκτίμησης της βαρύτητας της εγκεφαλικής καταστολής (π.χ ποσοστό δραστηριότητας άνω των 3 mcV καθώς και αριθμός εκφορτίσεων/ώρα). Υπάρχει συσχέτιση του βαθμού εγκεφαλικής αιμορραγίας και καταστολής της βασικής δραστηριότητας του a-EEG.

Σε μικρού βαθμού εγκεφαλική αιμορραγία, η καταστολή της εγκεφαλικής δραστηριότητας επανέρχεται μέσα στις πρώτες ημέρες της ζωής, ενώ παραμένει για περισσότερο χρόνο εφόσον η αιμορραγία είναι σοβαρότερη. Ο αριθμός των 135 εκφορτίσεων / ώρα στο πρώτο 48ωρο φαίνεται να συσχετίζεται με καλύτερη πρόγνωση σε πρόωρα νεογνά με εγκεφαλική αιμορραγία III - IVου βαθμού στις πρώτες 48 ώρες ζωής. Επίσης, η παρουσία κυκλικότητας κατά τη διάρκεια της πρώτης εβδομάδας μετά τη γέννηση συνδυάζεται με καλύτερη έκβαση. Η παρουσία σπασμών δε φαίνεται να συσχετίζεται με χειρότερη πρόγνωση στα νεογνά με εγκεφαλική αιμορραγία. Εξάλλου σε πρόωρα νεογνά, συχνή είναι η ύπαρξη ηλεκτρικών σπασμών κατά τη διάρκεια της εξέλιξης της εγκεφαλικής αιμορραγίας. Η πρόγνωση της νευροαναπτυξιακής εξέλιξης στα πρόωρα νεογνά παρουσιάζει περισσότερες δυσκολίες σε σύγκριση με τα τελειόμηνα. Ιδιαίτερα στα πολύ πρόωρα, και άλλοι παράγοντες, εκτός από την αρχική λειτουργική κατάσταση του εγκεφάλου, επηρεάζουν την απώτερη νευροαναπτυξιακή έκβαση (ΒΠΔ, όψιμη σηψαιμία).<sup>17-19, 32-36</sup>

## Συμπερασματικά

Όσο σημαντική θεωρείται η συνεχής παρακολούθηση της καρδιάς και της αναπνοής άλλο τόσο σπουδαίος είναι και ο έλεγχος της εγκεφαλικής λειτουργίας στα νεογνά υψηλού κινδύνου. Το a-EEG είναι μία μέθοδος εκτίμησης της βασικής λειτουργικής κατάστασης του εγκεφαλικού φλοιού και καταγραφής σπασμών. Πρέπει να γίνεται ένα τουλάχιστον πλήρες ΗΕΓ όταν υπάρχουν παθολογικές a-EEG καταγραφές. Τα νέα μηχανήματα παρέχουν τη δυνατότητα και μιας απαγωγής ΗΕΓ. Το a-EEG αποτελεί κριτήριο επιλογής ασθενών για νευροπροστατευτική θεραπεία, για την εκτίμηση της δράσης αντισπασμωδικών και για την πρόγνωση της νευροαναπτυξιακής εξέλιξης των πρόωρων και τελειόμηνων νεογνών.

## The application of cerebral function monitoring in the neonatal intensive care unit

V. Soumbasi - Griva, K. Mitsakis

1st Department of Neonatology, AUTH, Hippokration General Hospital, Thessaloniki, Greece

Correspondence: Vasiliki Soumbasi - Griva  
1st Department of Neonatology,  
AUTH, Hippokration General  
Hospital, Thessaloniki, Greece  
E-mail: soubasi@med.auth.gr

### Summary

The a-EEG is a method of cerebral function monitoring, enabling neonatologist to prevent and manage CNS disorders of high risk neonate. The method contributes in the evaluation of the electrocortical background activity and in the detection of seizures, which are often subtle or even silent. It also contributes in the assessment of the effect of anticonvulsive medications. There is good correlation among EEG and a-EEG, and in fullterm neonates with HIE the predictive value of a-EEG is so high that can be used as selective criterion for neuroprotective intervention. In preterm neonates apart from the evaluation of normal brain maturation, a-EEG contributes in the study of various CNS disorders.

*Key-words:* amplitude-integrated EEG, seizures, EEG, cerebral function monitoring, hypoxic-ischemic encephalopathy, C.N.S. normal maturation

### Βιβλιογραφία

1. Hellstrom-Westas L, Rosen I, Svenningsen NW. Silent seizures in sick infants in early life. *Acta Paediatr Scand.* 1985;74: 741-748.
2. Maynard D, Prior PF, Scott DF. Device for continuous monitoring of cerebral activity in resuscitated patients. *Br Med J.* 1969;4:545-546.
3. Hellstrom-Westas L, Rosen I. Amplitude-integrated electroencephalogram in newborn infants for clinical and research purposes. *Acta Paediatr.* 2002;91:1028-1030.
4. Verma UL, Archbald F, Tejani N, Handwerker SM. Cerebral function monitor in the neonate. I. Normal patterns. *Dev Med Child Neurol.* 1984;26:154-161.
5. Hellstrom-Westas L, de Vries LS, Rose\_n I. *An Atlas of Amplitude-Integrated EEGs in the Newborn.* London, United Kingdom: Parthenon Publishing; 2003:1-150.



6. Connell JA, Oozeer R, Dubowitz V. Continuous 4-channel EEG monitoring: a guide to interpretation, with normal values, in preterm infants. *Neuropediatrics*. 1987;18:138-145.
7. Lombroso CT. Neonatal polygraphy in full-term and premature infants: a review of normal and abnormal findings. *J Clin Neurophysiol*. 1985;2:105-155.
8. Toet MC, van der Meij W, de Vries LS, van Huffelen AC. Comparison between simultaneously recorded amplitude integrated EEG (cerebral function monitor) and standard EEG in neonates. *Pediatrics*. 2002;109:772-779.
9. Hellstrom-Westas L. Comparison between tape-recorded and amplitude-integrated EEG monitoring in sick newborn infants. *Acta Paediatr*. 1992;81:812-819.
10. Thornberg E, Thiringer K. Normal patterns of cerebral function monitor traces in term and preterm neonates. *Acta Paediatr Scand*. 1990;79:20-25.
11. de Vries L S and Hellström-Westas L Role of cerebral function monitoring in the newborn *Arch. Dis. Child. Fetal Neonatal Ed*. 2005; 90:201-207.
12. Hellstrom-Westas L, Rosen I, Svenningsen NW. Silent seizures in sick infants in early life. *Acta Paediatr Scand*. 1985;74: 741-748.
13. Hellstrom-Westas L, de Vries LS, Rosen I. An Atlas of Amplitude-Integrated EEGs in the Newborn. London, United Kingdom: Parthenon Publishing; 2003:1-150.
14. Al Naqeeb N, Edwards AD, Cowan F, Azzopardi D. Assessment of neonatal encephalopathy by amplitude integrated electroencephalography. *Pediatrics*. 1999;103:1263-1271.
15. Burdjalov VF, Baumgart S, Spitzer AR. Cerebral function monitoring: a new scoring system for the evaluation of brain maturation in neonates. *Pediatrics*. 2003;112:855-861.
16. Soubasi-Griva V, Mitsakis K, Petridou S, Papakyriakidou P, Kontopoulos E, Drossou -Agakidou V. Evolution of aEEG recordings during maturation in preterm neonates: traditional pattern recognition analysis in combination with the scoring system; *Abstract E-PAS2006*;59:3590.367.
17. Hellstrom-Westas L, Rosen I, Svenningsen NW. Cerebral function monitoring during the first week of life in extremely small low birthweight (ESLBW) infants. *Neuropediatrics*. 1991;22: 27-32.
18. Kuhle S, Klebermass K, Olischar M, et al. Sleep-wake cycles in preterm infants below 30 weeks of gestational age. Preliminary results of a prospective amplitude-integrated EEG study. *Wien Klin Wochenschr*. 2001;113:219-223.
19. Scher MS, Johnson MW, Holditch-Davis D. Cyclicality of neonatal sleep behaviors at 25 to 30 weeks' postconceptional age. *Pediatr Res*. 2005;57:879-882.
20. Sher MS, Alvin J, Gaus L, et al. Uncoupling of EEG-clinical neonatal seizures after antiepileptic drug use. *Pediatr Neurol* 2003;28:277-80.
21. Boylan GB, Rennie JM, Pressler RM, et al. Phenobarbital, neonatal seizures, and video-EEG. *Arch Dis Child Fetal Neonatal Ed* 2002;86:F165-70.
22. Painter MJ, Scher MS, Stein AD, et al. Phenobarbital compared with phenytoin for the treatment of neonatal seizures. *N Engl J Med* 1999;341:485-9.
23. Hellstrom-Westas L, Svenningsen NW, Westgren U, et al. Lidocaine for treatment of severe seizures in newborn infants. II. Blood concentrations of lidocaine and metabolites during intravenous infusion. *Acta Paediatr* 1992;81:35-9.
24. Boylan GB, Rennie JM, Chorley G, et al. Second-line anticonvulsant treatment of neonatal seizures. *Neurology* 2004;62:486-8.
25. Thornberg E, Ekstrom-Jodal B. Cerebral function monitoring: a method of predicting outcome in term neonates after severe perinatal asphyxia. *Acta Paediatr*. 1994;83:596-601.
26. Hellstrom-Westas L, Rosen I, Svenningsen NW. Predictive value of early continuous amplitude integrated EEG recordings on outcome after severe birth asphyxia in full term infants. *Arch Dis Child*. 1995;72:F34-F38.
27. Eken P, Toet MC, Groenendaal F, de Vries LS. Predictive value of early neuromaging, pulsed Doppler and neurophysiology in full term infants with hypoxic-ischaemic encephalopathy. *Arch Dis Child*. 1995;73:F75-F80.
28. Toet MC, Hellstrom-Westas L, Groenendaal F, Eken P, de Vries LS. Amplitude integrated EEG at 3 and 6 hours after birth in fullterm neonates with hypoxic ischaemic encephalopathy. *Arch Dis Child*. 1999;81:F19-F23.
29. Shalak LF, Laptook AR, Velaphi SC, Perlman JM. Amplitude integrated electroencephalography coupled with an early neurologic examination enhances prediction of term infants at risk for persistent encephalopathy. *Pediatrics*. 2003;111:351-357.
30. Osredkar D, Toet MC, van Rooij LGM, van Huffelen AC, Groenendaal F, de Vries LS. Sleep-wake cycling on amplitudeintegrated EEG in full-term newborns with hypoxic-ischemic encephalopathy. *Pediatrics*. 2005;115:327-332.
31. van Rooij LG, Toet MC, Osredkar D, van Huffelen AC, Groenendaal F, de Vries LS. Recovery of amplitude integrated electroencephalographic background patterns within 24 hours of perinatal asphyxia. *Arch Dis Child Fetal Neonatal Ed*. 2005;90: F245-251.
32. Greisen G, Hellstrom-Westas L, Lou H, Rosen I, Svenningsen NW. EEG depression and germinal layer haemorrhage in the newborn. *Acta Paediatr Scand*. 1987;76:519-525.
33. Hellstrom-Westas L, Klette H, Thorngren-Jerneck K, Rosen I. Early prediction of outcome with aEEG in preterm infants with large intraventricular hemorrhages. *Neuropediatrics*. 2001;32: 319-324.
34. Greisen G, Hellstrom-Westas L, Lou H, Rosen I, Svenningsen NW. Sleep-waking shifts and cerebral blood flow in stable preterm infants. *Pediatr Res*. 1985;19:1156-1159.
35. Hellstrom-Westas L, Rosen I, de Vries L.S., Greisen G. Amplitude-integrated EEG Classification and Interpretation in Preterm and Term Infants. *NeoReviews* 2006;7: 76-87.
36. Olischar M, Klebermass K, Kuhle S, et al. Reference values for amplitude-integrated electroencephalographic activity in preterm infants younger than 30 weeks' gestational age. *Pediatrics*. 2004; 113:e61-e66.